

Revista de la
Sociedad Latinoamericana
de Dermatología Veterinaria



ISSN: En trámite

**Evaluation of a diet
with a non-conventional
source of protein (rabbit)
and carbohydrate (*Cassava*)
in animals with adverse
food reaction**

**Cuernos
cutáneos en las
almohadillas
digitales de un
felino: Relato
de caso**

**Papilomatosis
canina: Una
dermatosis de
resolución
espontánea**





5^o CONGRESO LATINOAMERICANO DE DERMATOLOGÍA VETERINARIA

18 - 20 de noviembre, 2021

Foz do Iguasu - Brasil

**POR PRIMERA VEZ EN BRASIL.
RESERVA LA FECHA**

REALIZACIÓN:



CONGRESSO@MARKMESSE.COM.BR | +55 41 9 96748326

Revista de la **Sociedad Latinoamericana** de Dermatología Veterinaria

EDITORA JEFE **Wendie Roldán V.** MV, MSc, DLACVD
Uniagraria, Colombia.

EDITORA ASISTENTE **María Soledad González D.** Zoot, MV, MSc.
Universidad CES, Colombia.

COORDINADOR GENERAL **Gustavo Tártara R.** MV, Esp, DLACVD
Universidad Nacional de Rosario, Argentina.

COMITÉ ASESOR **Laureano Rodríguez B.** MV
Práctica privada, Colombia

Victor do Spirito Santo Cunha. MV, PhD
FDA Allergenic, Brasil

Verónica Pareja M. MV, MSc.
Universidad San Francisco, Ecuador.

Fernando Chávez Z. MV, DLACVD
Universidad Nacional Mayor de San Marcos, Perú.

Ana Milena Carmona. MV, MSc.
Universidad de Antioquia – Colombia

REVISORES **Alessandra Pereira.** MV, PhD
Qualittas, Brasil

Aruanaí Rivas E. MV, PhD, DLACVD
Práctica privada, Venezuela

Mariana Mascarenhas. DMV, PhD, DLACVD
Práctica privada, Brasil

La revista SLDV es una publicación de carácter científico, revisada por pares, de acceso libre en formato electrónico y con una periodicidad cuatrimestral. Los tipos de producción científica aceptados por la revista incluyen relatos de caso, trabajos de investigación originales y revisiones de literatura, relacionados con la Dermatología Veterinaria y sus áreas afines. Los trabajos aceptados para publicación en la revista SLDV no podrán ser replicados en otras revistas científicas ni de ninguna índole, siendo su contenido entera responsabilidad de los autores.

Imagen de portada: Alessandra Pereira

Edición: Bogotá, Colombia

Contacto

revistasldv@gmail.com

Página web

www.sldv.org

Redes sociales

 Sociedad Latinoamericana de Dermatología Veterinaria

 @sldvok

SLDV La Revista

¿Como poder poner en palabras un sueño?

No es simple, seguramente un escritor tendría las herramientas, en mi caso se me complica un poco.

Describir la sensación de poder presentar el primer número de la revista de nuestra querida Sociedad Latinoamericana de Dermatología Veterinaria, es algo difícil.

La emoción y la alegría predominan, y logran conjugarse en lo que se podría llamar un gran placer científico.

Aquellos que hace años venimos lidiando con enfermedades cutáneas, hemos encontrado recurrentemente realidades que no están plasmadas en la bibliografía de otros continentes.

Nuestras singularidades latinas pedían a gritos un espacio para poder describir estas realidades, para compartir experiencias clínicas.

Ya lo dijo Hipócrates en el año 460 a C: "Aquellos que deseen investigar correctamente en medicina deberán conocer bien las enfermedades peculiares del lugar y la naturaleza particular de las enfermedades comunes".

Por tanto, espero que esta revista sea eso, un espacio en el que se puedan documentar las enfermedades regionales, y nos permita conocer más de

nuestra identidad médica. Que sea un vínculo entre todos los colegas que hemos decidido dedicarnos a esta rama de la medicina veterinaria.

Mi agradecimiento es infinito para todos aquellos colegas que han participado desinteresadamente dedicando su tiempo y gran conocimiento para volcarlos a este proyecto.

Los autores han demostrado su solidaridad para con la SLDV ya que los resultados de sus excelentes trabajos podrían haberlos presentados en otras revistas con mayor historia o trayectoria.

Todo esto redundante que en la SLDV se han reunido grandes profesionales, no solo por su conocimiento sino por su empatía, solidaridad y generosidad los unos para con los otros.

Sin más y con los mejores deseos, le damos la bienvenida a este primer número y con el profundo agradecimiento a todos aquellos que han colaborado para que esto sea posible.

Gustavo P. Tártara

Prof. Esp. DLACVD

Presidente SLDV

Prólogo

Apreciados amigos y colegas socios. Es este el primer número de la **Revista de la Sociedad Latinoamericana de Dermatología Veterinaria**, que será el medio oficial de comunicación de la SLDV.

Su edición será continua y con periodicidad cuatrimestral, todos sus contenidos se publicarán, después de ser sometidos al riguroso arbitraje del Comité Editorial, bajo la dirección de la Dra. Wendie Roldán V. (Colombia), con la asistencia y activa participación de los Dres: Ma. Soledad González (Colombia), Gustavo P. Tártara (Argentina), y con el apoyo de un grupo de excelencia, conformado por destacadísimos médicos veterinarios latinoamericanos a quienes expreso mi total gratitud, por su buena disposición y ante todo por aceptar su misión con compromiso absoluto y alejados de cualquier personal interés.

Su objetivo es la divulgación de artículos originales e inéditos de investigación en dermatología, pero siempre tendrán cabida y lugar en este órgano oficial de comunicaciones de la SLDV, artículos de revisión y reportes de casos clínicos.

Es motivo de orgullo y satisfacción para la Comisión Directiva – SLDV, periodo 2018 – 2022, poder ofrecer esta publicación, como logro adicional dentro de sus planes de acción y ejecutorias proyectadas, que seguro estoy, será siempre sostenida y continuada con lujo de competencia.

El contenido de la revista es esencialmente de carácter científico-académico, ofreciendo temas de la mayor utilidad, vigencia y actualidad, como aporte permanente a la educación continua y actualización para los socios - SLDV.

La fundación de la SLDV., fue motivada por una sentida pero razonada pasión por la Dermatología, por el estudio y el cuidado del órgano de expresión por excelencia, la piel, **“el espejo indicador de salud o enfermedad”** del organismo de nuestros pacientes.

En la SLDV el objetivo primordial es la unión mancomunada de esfuerzos para profundizar día a día, en el conocimiento de las dermatopatías locales, nacionales y la difusión de aquellas de mayor pre-

valencia en Latinoamericana, como patologías tegumentarias continentales.

Con buena disposición, voluntad y aunados, continuaremos realizando actividades científicas comparadas, que estimulen más la participación de todos, haciendo más eficientes los costos de ejecución.

Unamos capacidades en pro de objetivos que demuestren cada día nuestra razón de ser como: **“los médicos de la humanidad”** y que conlleven a optimizar integralmente la calidad de vida de la diada; paciente-propietario(s).

Me permito referir a continuación, dos muy valiosas y vigentes citas:

“Los imperios del futuro se construirán sobre el conocimiento”, Albert Einstein.

“Las Revistas y los libros son extensión de la memoria y de la imaginación. Y una de las posibilidades de felicidad que tenemos los hombres”, Jorge Luis Borges.

Convoco a todos los colegas a aportar contenidos, producto de su experticia, juicioso estudio e investigación, para mayor progreso y enriquecimiento de la dermatología, **“La Especialidad de las Especialidades”**.

Finalmente, mi gratitud con todos los integrantes de la SLDV, por compartir el estudio de esta fundamental, importante, necesaria, útil y por si fuese poco, hermosa área médica.

Para aquellos colegas que recién inician en la dermatología, les auguro que, laborando con dedicación, estudiando incansablemente y primordialmente ejerciendo con ética, ella les deparará inmensas satisfacciones en su ejercicio.

A todos los socios de la SLDV, pero especialmente al Sr. Dr. Gustavo Pablo Tártara como actual Presidente, a la Dra. Wendie Roldán – Editora Jefe de la Revista y a los demás integrantes de la actual Comisión Directiva, expreso mi fraternal afecto y gratitud imperecederos.

Atentamente,

Laureano Rodríguez Beltrán - MV
Socio Fundador y Miembro pleno SLDV

Tabla de Contenido

TRABAJOS ORIGINALES

Pág 7

Evaluation of a diet with a non-conventional source of protein (rabbit) and carbohydrate (*Cassava*) in animals with adverse food reaction

Ronaldo Lucas, Jéssica D. Lopes, Daniela Lucas, Carla Pelegrini, Tatiana Albuquerque, Mariana B. Mascarenhas

RELATOS DE CASO

Pág 15

Cuernos cutáneos en las almohadillas digitales de un felino: Relato de caso

Victoria Pereira Cavalcante, Alessandra Vieira Pereira, Wendie Roldán Villalobos

Pág 23

Eficacia del Fluralaner oral para el tratamiento del ácaro *Lynxacarus radovskyi* en un gato residente en Barranquilla, Colombia

Jorge Guzmán, Stephany Villegas, Renato Ordoñez, Diego Dacak, Fabian Minovich, Rodrigo De Lavalle

REVISIONES DE LITERATURA

Pág 31

Papilomatosis canina: Una dermatosis de resolución espontánea

Laureano Rodríguez Beltrán

Pág 41

Dermatitis alérgicas en felinos: Una revisión

María S. González-Domínguez



EVALUATION OF A DIET WITH A NON-CONVENTIONAL SOURCE OF PROTEIN (RABBIT) AND CARBOHYDRATE (CASSAVA) IN ANIMALS WITH ADVERSE FOOD REACTION

EVALUACIÓN DE UNA DIETA CON UNA FUENTE DE PROTEÍNA NO CONVENCIONAL (CONEJO) Y CARBOHIDRATOS (MANDIOCA) EN ANIMALES CON REACCIÓN ADVERSA A LOS ALIMENTOS

Ronaldo Lucas¹, Jéssica D. Lopes², Daniela Lucas², Carla Pelegrini², Tatiana Albuquerque², Mariana B. Mascarenhas³

¹DVM, Msc, PhD - Dermatoclínica, R. Conselheiro Saraiva, 930 - Santana, São Paulo, SP, Brazil.

²DVM - Dermatoclínica, R. Conselheiro Saraiva, 930 - Santana, São Paulo, SP, Brazil.

³DVM, Msc, PhD - Promove, Rua Visconde de Ouro Preto 78 - Botafogo, Rio de Janeiro, R.J., Brazil.

Correspondence: ronaldolucasdermato@gmail.com

Source of funding: None declared.

Conflict of interest: ElevenChimps helped the authors to formulate the diet and kindly funded the analysis of the data.

Previous presentation: This study was presented in part at the North American Veterinary Dermatology Forum, 2019, Austin, Texas, USA. *Vet Dermatol* 2019; 30: 15 (Abstract).

ABSTRACT

The diagnosis of adverse food reaction (AFR) is based on an eight week elimination diet and is confirmed by relapse upon re-challenge with the previously fed diet. Home-cooked diets have been reported to be superior for the diagnosis of AFR, however, such diets are labour-intensive for owners and ingredients novel to the dog may not be readily available. The objective of this article was to evaluate the performance of a diet with a non-conventional source of protein (rabbit) and carbohydrate (cassava) in animals with AFR. Thirty nonseasonally pruritic dogs were recruited from a referral clinic and included whenever they showed clinical signs compatible with Canine Atopic Dermatitis (cAD). Pruritus was assessed with a Visual Analog Scale (VAS), lesions with the Canine Atopic Dermatitis Extent and Severity Index (CADESI-4) and quality of life with a validated questionnaire on days 0, 30 and 60. In case of bacterial or yeast infection, only topical therapy with ointments, creams and shampoos was applied. Any concomitant drug was not permitted during the food trial. Dogs showing at least 50% pruritus improvement were re-challenged with their prior diet. Thirty dogs completed the elimination diet. Of these, 22 did not improve whereas 8 were considered to have improved by VAS, CADESI-4 and the validated questionnaire. These 8 dogs underwent dietary challenges. All these 8 dogs reacted to their prior diets and were diagnosed with AFR. The non-conventional source of protein (rabbit) and carbohydrate (cassava) (ElevenChimps; São Paulo, Brazil) diet seemed to be a good option of elimination diet for identification of dogs with AFR.

Keywords: Adverse food reaction, atopic dermatitis, food trial, home cooked diet

RESUMEN

El diagnóstico de reacción adversa a los alimentos (RAA) se basa en una dieta de eliminación de ocho semanas y se confirma por recaída al volver a desafiar con la dieta utilizada previamente. Se ha informado que las dietas caseras son superiores para el diagnóstico de RAA, sin embargo, tales dietas requieren mucho trabajo para los propietarios y los ingredientes nuevos para el perro pueden no estar disponibles fácilmente. El objetivo de este artículo fue evaluar el rendimiento de una dieta con una fuente no convencional de proteínas (conejo) y carbohidratos (mandioca) en animales con RAA. Se reclutaron treinta perros pruríticos no estacionales de una clínica de referencia y se incluyeron cuando mostraban signos clínicos compatibles con Dermatitis Atópica Canina (DAC). El prurito se evaluó con una escala analógica visual (EAV), las lesiones con el índice de severidad y extensión de lesiones en dermatitis atópica canina (CADESI-4) y la calidad de vida con un cuestionario validado los días 0, 30 y 60. En caso de infección bacteriana o por levaduras, se implementó solo terapia tópica con ungüentos, cremas y champús. No se permitió ningún medicamento concomitante durante el ensayo de alimentos. Los perros que mostraron al menos un 50% de mejora del prurito fueron retados con su dieta previa. 30 perros completaron la dieta de eliminación. De estos, 22 no mejoraron, mientras que 8 mostraron mejoría a través de la EAV, el CADESI-4 y el cuestionario validado. Estos 8 perros fueron sometidos a desafíos dietéticos. Estos 8 perros reaccionaron a sus dietas anteriores y fueron diagnosticados con RAA. La fuente no convencional de dieta de proteínas (conejo) y carbohidratos (mandioca) (ElevenChimps) fue una buena opción de dieta de eliminación para la identificación de perros con RAA.

Palabras clave: reacción adversa a los alimentos, dermatitis atópica, prueba dietética, dieta casera

INTRODUCTION

Adverse food reactions (AFR) are well recognized as differential diagnosis for nonseasonal pruritic skin and ear diseases in dogs. Gastrointestinal signs, respiratory and neurological problems have also been attributed to AFR (1). These reactions are thought to include immune-mediated (food allergies) and nonimmune-mediated (food intolerances or nonallergic food hypersensitivities) pathomechanisms (2, 3) although this differentiation is rarely made in veterinary clinical practice (1). Food allergy is a relatively common canine skin disease. Its prevalence is estimated to be about 5% of all skin diseases and $\leq 25\%$ of allergic skin conditions in dogs and cats (4). The most common dermatological sign of AFR is nonseasonal pruritus mainly affecting ventral areas, face, extremities and ears, mimicking the pruritus pattern of canine atopic dermatitis (cAD) (5, 6). The differentiation between AFR and cAD relies on the administration of an elimination diet for at least eight weeks (4). A food trial is the most important diagnostic tool in dogs and cats with suspected AFR (7). The first step is the introduction of an elimination diet, followed by challenging the patient's former food. In dogs and cats, as in humans, the diagnosis of AFR relies on the recurrence of clinical signs after

provocation with causative food ingredients (8). Removal of the previous diet and introduction of a novel protein "hypoallergenic" diet is advised by many authors (8,9). The choice of a test diet requires careful consideration of the diets previously fed, its palatability, and the owner's circumstances. Test diets can either be home cooked or commercially prepared, and both may typically contain a single source of protein and a single source of carbohydrate (10). In some studies, home-cooked diets have been reported to be superior for the diagnosis of AFR (10, 11, 12). However, such diets are labour-intensive for owners, ingredients novel to the dog may not be readily available (1) and ingredients cross-reactivity has been a big concern (13).

The aim of the present study was to evaluate the performance of a diet with a non-conventional source of protein (rabbit) and carbohydrate (cassava) (*ElevenChimps; São Paulo, Brazil*) in animals with AFR. *ElevenChimps* works with fresh food meals ready to serve for dogs. We hypothesized that this diet would be well tolerated by dogs, very practical for owner's and a good option of food for an elimination diet.

MATERIALS AND METHODS

Thirty nonseasonally pruritic dogs were recruited from a referral clinic and included whenever they showed clinical signs compatible with cAD.

All the animals had a previously preventive measures effective against fleas, ticks or *Sarcoptes scabiei*. All dogs underwent a dermatological examination, including (when necessary) hair plucks, skin scrapings and a cytological evaluation for bacterial and/or yeast infections.

After inclusion, owners were instructed to feed exclusively with the ElevenChimps homemade meal with rabbit protein and cassava for at least eight weeks. ElevenChimps (rabbit and cassava) is a fresh food ready to serve composed by cassava, rabbit, sunflower oil, escarole, pumpkin, fish oil, salt, vitamin and mineral supplementation with custom portions.

In case of bacterial or yeast infection, only topical therapy with ointments, creams and sham-

poos was applied. Any concomitant drug, with the exception of ectoparasiticides, was not permitted during the food trial.

Canine Atopic Dermatitis Extent and Severity Index (CADESI-4) scores (14) were used by the clinicians to assess dermatitis and physical examinations were performed on days 0, 30 and 60. Dog owners assessed visual analog scale (VAS) (15) scores of pruritus and they were asked to complete a questionnaire to evaluate food acceptance (QoL) and the control of the skin lesions on days 0, 30 and 60.

After sixty days of elimination diet, dog's owners were instructed to perform a diet provocation test to confirm the diagnosis of AFR. In case of relapse with the prior diet, followed by a new improvement with the elimination diet, the dogs were identified with AFR.

STATISTICAL ANALYSIS

Friedman's non-parametric test and non-parametric Mann-Whitney test was used for CADESI-4, pVAS and QoL scores, whereas Fisher's test was used for sex, gender, breed and age.

RESULTS

Thirty dogs completed the eight week trial with a non-conventional source of protein (rabbit) and carbohydrate (cassava).

Twenty five (84%) were pure bred and five (16%) were crossbred. The breeds most commonly listed were shih tzu (20%), lhasa apso (16%) e dachshund (16%). Five (17%) dogs were less than one year old, others 16 (53%) were from 2 through 7 years old and 9 (30%) dogs were over 8 years old. There were 14 (47%) males and 16 (53%) females.

Pruritus was the only symptom in 22 (73%) dogs, 6 (20%) animals were presented with pruritus and dermatological signs (erythema, excoriation and hypotrichosis) and 2 (7%) animals were presented with only skin lesions at the beginning of the trial.

The pruritus observed at presentation were widespread and generalized in 7 (14%) of the dogs. In 13 (26%) animals, pruritus were observed in the face, 16 (32%) in the paws, and in 14 (28%) of the dogs it were more localized on the dorsal area.

Of these 30 dogs enrolled, 22 did not improve whereas 8 were considered to have improved. These 8 dogs were submitted a diet provocation test to confirm the identification of AFR. There were no statistically significant difference with respect to sex, breed, age and gender between the dogs that responded to the food trial to the dogs that did not respond.

Concurrent gastrointestinal signs such as soft feces, diarrhea and vomiting were reported in 4 of

the dogs during the food trial. Two developed vomiting and two dogs developed vomiting and diarrhea during the elimination diet.

The eight dogs that were considered to have improved had a range of pruritic score by VAS of 8,6 at the beginning of the trial. The pruritus range was reduced to a score of 1.1 or less, sixty days later of the beginning with only changes in diet and subsequently required no other therapy. The reduced in pruritus was statistically different ($p < 0,001$).

Through the non-parametric Mann-Whitney test we observed that all the animals did not showed statistically difference by VAS ($p = 0,359$) at the first appointment. Nonetheless, the 22 animals

that did not improved after the trial, had significantly higher VAS ($p < 0,001$) than the ones that improved (8 animals) at 60 days.

In those 8 animals that improved, the CADESI-4 score decreased from 4 to 0 at the second re-check (60 days later) and it were statistically different ($p = 0,048$).

Through the non-parametric Mann-Whitney test we observed that all the animals did not showed statistically difference by CADESI-4 ($p = 0,069$) at the first appointment. Nonetheless, the 22 animals that did not improved after the trial, had significantly higher CADESI-4 than the ones that improved (8 animals) at 30 ($p = 0,008$) and 60 ($p = 0,019$) days.

DISCUSSION

To the best of the authors' knowledge, this is the first study to evaluate a non-conventional source of protein (rabbit) and carbohydrate (cassava) (ElevenChimps) as an elimination diet.

The diagnosis of a cutaneous AFR alone in 8 (27%) of the 30 dogs that completed the dietary trial is in broad agreement with earlier work: Chesney (2002) reported the condition in 30.6% of 62 referred cases fed exclusively on a home-cooked diet; Denis and Paradis (1994) 17.9%. More recently, AFR is described in 20–35% of dogs with nonseasonal pruritus as the sole cause for skin disease (1, 6).

Clinical signs in dogs with AFR were consistent with those described in the literature and it was also indistinguishable from those described for cAD (1, 18). AFR are relatively common causes of nonseasonal pruritus with or without accompanying skin lesions (7, 18). Pruritus can be either generalized or limited to face, ears, paws, axillae, inguinal or perineal region (7). In the present study, 28% of the dogs had pruritus on the dorsal area, that's an unusually region described for AFR and cAD.

Gastrointestinal signs associated with ElevenChimps (rabbit) were limited to vomiting, and diarrhea and vomiting in four dogs (13% of the dogs). These percentage of the dogs that developed gastrointestinal signs was very similar to what was des-

cribed previous, in which constipation, soft faeces or diarrhea were observed in 10% of dogs that completed the food trial (10).

Removal of the previous diet and introduction of a novel protein "hypoallergenic" diet is advised by many authors (7, 18, 19). Yet, the concept of such a diet is not entirely correct: a "hypoallergenic" diet does not really exist (7, 20). Food itself is antigenic (foreign to the body, capable of binding to specific antibodies) and the treatment of an allergy for a certain component consists of switching it to an alternative with a different set of antigens (7). A concern about changing of the previous diet and introduction of a novel one is because some dogs are multi-sensitive, either from co-sensitization or cross-reactivity. The likelihood of cross-reactivity is increased amongst closely related foods, particularly if amino acid sequence homology is greater than 70% (13, 21). Beef, lamb and cow's milk are derived from the same biological family (Bovidae) and share a recent common ancestor. As a consequence they are more likely to have similar antigens, leading to increased cross-reactivity (13). Until now, there are no study showing cross-reactivity with rabbit and cassava.

Due to different commercial foods based on lamb and rice and the increased risk of cross-reactivity, the traditional elimination diet based on these

components is not more recommended. A diet can only be "hypoallergenic" if the animal was never exposed to the food components before (7). Therefore, ElevenChimps (rabbit and cassava) can be considered a useful option for the diagnosis of AFR in dogs because it is an "exotic" source of protein and carbohydrate; rarely a dog has a previous contact with these ingredients. An "exotic" source of protein is essential for a good elimination diet and finding a diet with "novel" ingredients, be it homecooked or commercially available, is becoming increasingly challenging (22).

Furthermore, ElevenChimps works with fresh food meals ready to serve for dogs, and because of this, it demonstrated good palatability (all the dogs tolerated very well). The palatability is a concern of the hydrolysed or ultrahydrolysed commercial diets because of their bitter taste and high osmolarity (7).

One disadvantageous of a homemade diet preparation is that can be expensive (especially in large breeds) and time consuming; otherwise ElevenChimps (rabbit and cassava) is ease of use (ready to serve) with reasonable cost compared with hydrolysed or ultrahydrolysed commercial diets.

Moreover, one of the symptoms of AFR described in literature is early development of pruritus

(less than one year old) (6, 7) and the commercially available hydrolysed diet are most indicated for dogs with more than one year old. In the present study, 17% of the dogs were less than one year old and even on these youngsters, we could begin the food trial.

Unfortunately, this study was not controlled with another elimination diet, causing not to be possible to know the true false-negative response rate (dogs with AFR that failed to respond to this diet trial and a possible cross-reactivity to any ingredients). In cases where a first food trial fails, it may be advisable to undergo a second trial with another diet, which contains completely different ingredients. In a previous study, 10% of dogs needed a second elimination trial for the confirmation of AFR (6,23).

Most importantly though, dropout rates indicate that about 20% of dogs with a potential diagnosis of AFR are not properly evaluated, mainly due to a lack of owners' compliance. While reliable diagnostic alternatives are awaited, this emphasizes the need for detailed client education and the optimal choice of diet (1) and ElevenChimps (rabbit and cassava) demonstrated that it can be considered a useful option for a food trial.

CONCLUSION

The non-conventional source of protein (rabbit) and carbohydrate (cassava) (ElevenChimps) diet seemed to be a good option of elimination diet for identification of dogs with AFR.

REFERENCES

1. Loeffler A, Soares-Magalhaes R, Bond R *et al*. A retrospective analysis of case series using home-prepared and chicken hydrolysate diets in the diagnosis of adverse food reactions in 181 pruritic dogs. *Vet Dermatol* 2006; 17(4): 273-9.
2. Anderson JA. The establishment of common language concerning adverse reactions to food and food additives. *J Allergy Clin Immunol* 1986; 78: 140-4.
3. Johansson SGO, Bieber T, Dahl R *et al*. Revised nomenclature for allergy for global use: report of the Nomenclature Review Committee of the World Allergy Organization.. *J Allergy Clin Immunol* 2004; 113: 832-6.
4. Olivry T, Mueller RS. Critically appraised topic on adverse food reactions of companion animals (3): prevalence of cutaneous adverse food reactions in dogs and cats. *BMC Vet Res* 2017; 13:51.
5. Paterson S. Food hypersensitivity in 20 dogs with skin and gastrointestinal signs. *J Small Anim Pract* 1995; 36: 5294.
6. Matricoti I, Noli C. An open label clinical trial to evaluate the utility of a hydrolysed fish and rice starch elimination diet for the diagnosis of adverse food reactions in dogs. *Vet Dermatol* 2018; 29(5): 408-e134.
7. Verlinden A, Hesta M, Millet S *et al*. Food allergy in dogs and cats: a review. *Crit Rev Food Sci Nutr* 2006; 46(3): 259-273.
8. Olivry T, Bexley J, Mougeot I. Extensive protein hydrolyzation is indispensable to prevent IgE-mediated poultry allergen recognition in dogs and cats. *BMC Vet Res* 2017; 13(1): 251.
9. Fadok VA. Diagnosing and Managing the Food-Allergic Dog. *Cont Educ Pract Vet* 1994; 16:1541-4.
10. Loeffler A, Lloyd DH, Bond R *et al*. Dietary trials with a commercial chicken hydrolysate diet in 63 pruritic dogs. *Vet Rec* 2004; 154: 519-2.
11. Reedy LM, Miller WH, Willemse T Food hypersensitivity. In: *Allergic, Skin Diseases of Dogs and Cats*, 2nd edn. London: W.B. Saunders, 1997: 173-88.
12. Tapp T, Griffin C, Rosenkrantz W, *et al*. Comparison of a commercial limited-antigen diet versus home-prepared diets in the diagnosis of canine adverse food reaction. *Vet Ther* 2002;3:244-1
13. Bexley J, Nuttall TJ, Hammerberg B *et al*. Co-sensitization and cross-reactivity between related and unrelated food allergens in dogs—a serological study. *Vet Dermatol* 2017;28 (1): 31-e7.
14. Olivry T, Saridomichelakis M, Nuttall T *et al*. International Committee on Allergic Diseases of Animals (ICADA): Validation of the Canine Atopic Dermatitis Extent and Severity Index (CADESI)-4, a simplified severity scale for assessing skin lesions of atopic dermatitis in dogs. *Vet Dermatol* 2014; 25:77-85 e25.
15. Rybnicek J, Lau-Gillard PJ, Harvey R *et al*. Further validation of a pruritus severity scale for use in dogs. *Vet Dermatol* 2009; 20:115-122.
16. Chesney CJ. Food sensitivity in the dog: a quantitative study. *J Small Anim Pract* 2002; 43:203-207.
17. Denis S, Paradis M. L'allergie alimentaire chez le chien et le chat 2. Etude rétrospective. *Le Médecin Vétérinaire du Québec* 1994; 24: 15-20
18. Olivry, T., Bizikova, P. A systematic review of the evidence of reduced allergenicity and clinical benefit of food hydrolysates in dogs with cutaneous adverse food reactions. *Vet Dermatol* 2010; 21(1): 32-41.
19. Olivry T, Mueller RS, Prélard P. Critically appraised topic on adverse food reactions of companion animals (1): duration of elimination diets. *BMC Vet Res* 2015; 11(1): 225.
20. Brown CM, Armstrong PJ, Globus H. Nutritional Management of Food Allergy in Dogs and Cats. *Compend Contin Educ Vet* 1995; 17: 637-658.
21. Alberse RC. Structural biology of allergens. *J Allergy Clin Immunol* 2000; 106: 228-238.
23. Olivry T, Bexley J, Mougeot I. Extensive protein hydrolyzation is indispensable to prevent IgE-mediated poultry allergen recognition in dogs and cats. *BMC Vet Res* 2017a; 13(1): 251.
24. Biourge BC, Fontaine J, Vroom MW. Diagnosis of adverse reactions to food in dogs: efficacy of a soy-isolate hydrolysate-based diet. *J Nutr* 2004; 134: 2.062S-2.064S.



CUERNOS CUTÁNEOS EN LAS ALMOHADILLAS DIGITALES DE UN FELINO: RELATO DE CASO

CUTANEOUS HORNS ON THE DIGITAL PADS OF A CAT: A CASE REPORT

Victoria Pereira Cavalcante¹, Alessandra Vieira Pereira², Wendie Roldán Villalobos³

¹DMV, MSc, Clínica The Cat Doctor, Rio de Janeiro, Brasil

²DMV, PhD. Instituto Qualittas, Brasil

³DMV, MSc, DLACVD. Facultad de Medicina Veterinaria, Uniagraria, Bogotá, Colombia

E-mail para correspondencia: victoria.vet@usp.br

Palabras clave: Cuerno cutáneo, felino, histopatología

RESUMEN

Los cuernos cutáneos son lesiones poco comunes en gatos, y cuando son identificados, se asocian generalmente al virus de Leucemia Felina (ViLeF). En este relato, se describe el caso de una hembra felina, mestiza, castrada, de 2 años de edad, que presenta unas estructuras cilíndricas y de textura rígida en las almohadillas digitales de todos los miembros, compatibles con cuernos cutáneos. Se realizó escisión quirúrgica de estas protuberancias para ser evaluadas histopatológicamente. El examen histopatológico reveló una epidermis con hiperqueratosis ortoqueratósica intensa e hiperplasia irregular, hallazgos que fueron coincidentes con el diagnóstico presuntivo de cuerno cutáneo felino, sin observarse en este caso asociación alguna con un proceso neoplásico. La paciente tuvo una evolución satisfactoria, sin desarrollar ningún tipo de recidiva en los 9 meses posteriores al procedimiento quirúrgico.

Key words: cutaneous horn, cat, histopathology

ABSTRACT

Cutaneous horns are uncommon lesions in cats and, when identified, are usually associated with feline leukemia virus infection. In this report, we describe a case of a female cat, neutered, two years old, with rigid and cylindrical structures on the digital pads of all the four limbs, lesions that were compatible with cutaneous horns. Surgical excision of these structures was performed and histopathological examination revealed intense orthokeratotic hyperkeratosis and irregular hyperplasia in the epidermis. The histopathological findings were compatible with the presumptive diagnosis of feline cutaneous horn and no association with neoplasia was observed. The patient had a satisfactory evolution, and there was no recurrence of the lesions after nine months of the surgical excision.

INTRODUCCIÓN

Los cuernos cutáneos se definen como crecimientos córneos, compuestos de queratina, que forman proyecciones pedunculadas, firmes y circunscritas, semejantes a los cuernos de los animales. Pueden manifestarse en diferentes formas y tamaños, con coloraciones variables, afectando diversas especies de animales domésticos, incluyendo al humano (1).

En humanos, los cuernos cutáneos ocurren en asociación con enfermedades como queratosis seborreica y actínica, carcinoma de células basales, carcinoma de células escamosas y papilomavirus, entre otras (2).

El hallazgo de estas estructuras es poco común en caninos y felinos, y su aparición se vincula frecuentemente con queratosis actínica, papilomatosis, carcinoma de Bowen In situ, carcinoma de células escamosas invasivo, virus de Leucemia Felina (ViLeF) y virus de sarcoma felino. Por tal motivo, todo paciente felino que manifieste este tipo de crecimientos córneos, debe ser examinado en búsqueda de una posible infección por este virus (3). Los cuernos cutáneos pueden ser encontrados igualmente en gatos negativos a ViLeF, localizándose mayoritariamente en las almohadillas plantares. Otras localizaciones descritas, aunque menos comunes, son el puente nasal y los párpados (4). Es importante evaluar siempre la base de este tipo de

lesiones, para identificar una posible causa subyacente, ya que aunque más del 60% de los casos son benignos, pueden existir lesiones malignas o pre-malignas relacionadas (5).

Una primera aproximación al diagnóstico se realiza a través del aspecto y la evolución clínica de las lesiones (6). Sin embargo, el análisis histopatológico es el método confirmatorio de preferencia, en el cual se observan áreas bien delimitadas de hiperplasia de la epidermis. Las lesiones asociadas a ViLeF generalmente presentan células apoptóticas, eosinofílicas y multinucleadas, además de queratinocitos vacuolizados. Estas características microscópicas no suelen observarse en casos no relacionados con ViLeF (1).

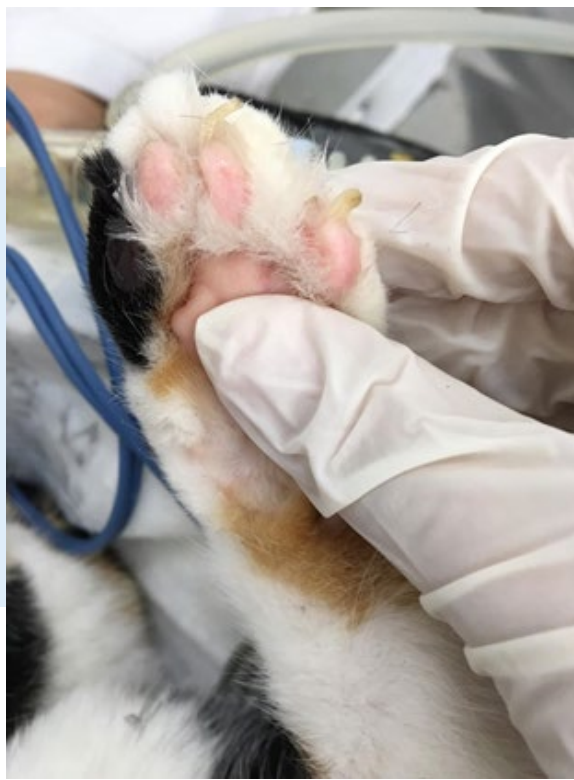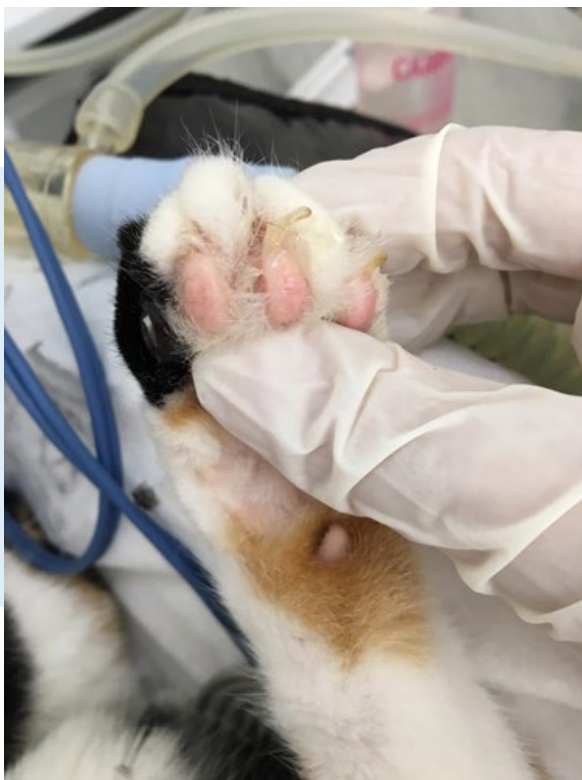El tratamiento definitivo consiste en la escisión quirúrgica, aunque en algunas ocasiones pueden ocurrir recidivas. El pronóstico suele ser bueno, no obstante, se ha reportado que si existe alguna relación de los cuernos cutáneos con neoplasias malignas, este puede tornarse reservado o desfavorable (7).

El objetivo del presente trabajo es describir un caso de cuernos cutáneos en las almohadillas de un felino joven, negativo para ViLeF, describiendo las manifestaciones clínicas, los hallazgos histopatológicos y la terapéutica de esta condición considerada de rara aparición en esta especie.

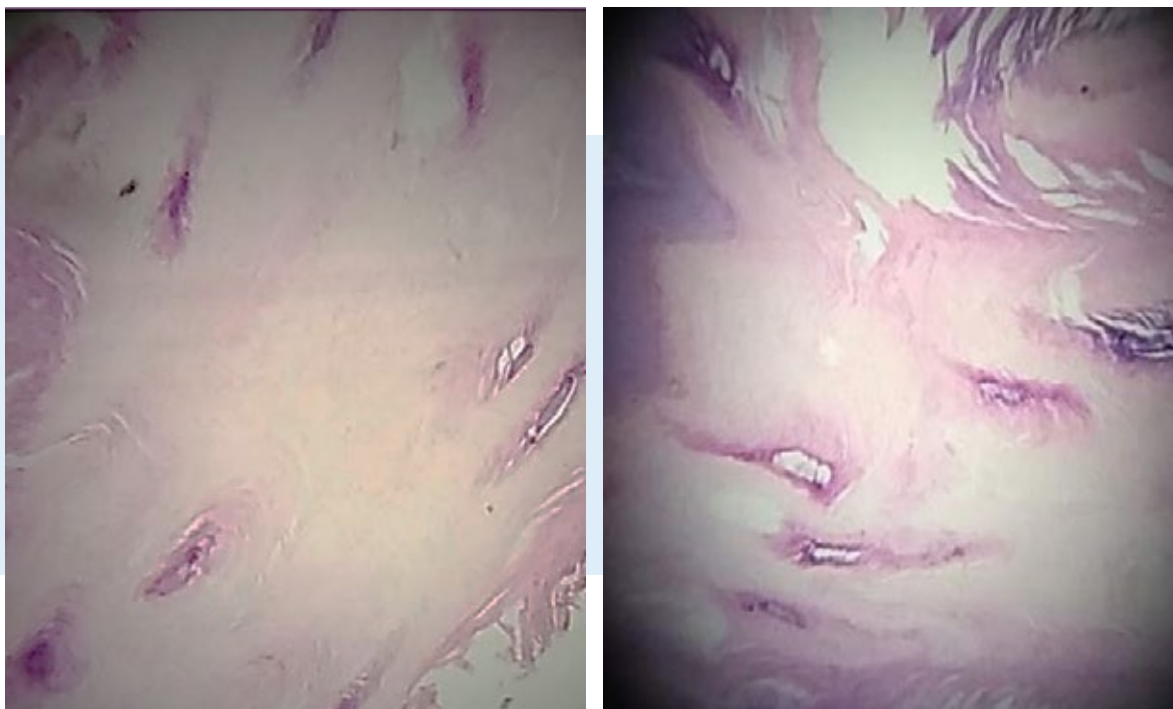
RELATO DE CASO

Se presenta en consulta en una clínica veterinaria particular de la ciudad de Río de Janeiro (Brasil), una hembra felina, mestiza, castrada, de dos años de edad, con un peso de 3,5 kg. El propietario reporta que la gata presentaba unas estructuras en forma de cilindros bajo las falanges de los cuatro miembros, que se asemejaban a las propias uñas. Al examen físico, la paciente se mostró alerta y con todas las constantes fisiológicas dentro de los parámetros normales.

Durante el examen dermatológico, fueron observados crecimientos córneos compatibles con cuernos cutáneos en las almohadillas digitales de los miembros pélvicos y torácicos (figuras 1 y 2). La paciente fue sometida a pruebas serológicas (ELISA) para virus de inmunodeficiencia felina (VIF) y ViLeF. Adicionalmente, se llevaron a cabo exámenes prequirúrgicos que incluyeron hemograma, bioquímica sanguínea y electrocardiograma para la realización de la biopsia escisional, a ser enviada para análisis histopatológico. Los resultados de las pruebas para enfermedades retrovirales resultaron negativos y los exámenes prequirúrgicos estuvieron dentro de los rangos de normalidad.



Figuras 1-2: Crecimientos córneos en las almohadillas digitales, compatibles con cuernos cutáneos.



Figuras 3-4: Fotomicrografía de la región cutánea digital, presentando detalle de la espesa área de hiperqueratosis ortoqueratósica – HE- 400 x

Fue efectuada la remoción quirúrgica de las lesiones por medio de una incisión en cuña, alrededor de las formaciones en las almohadillas de los dedos de los miembros torácicos y pélvicos. Posteriormente se realizaron suturas simples separadas con hilo vicryl 4.0. Las muestras obtenidas fueron fijadas en formol 10% y enviadas para examen histopatológico en el laboratorio respectivo.

Para el tratamiento post-quirúrgico fue prescrito Tramadol a dosis de 2 mg/kg, cada 12 horas, durante 3 días, dipirona a dosis de 10 mg/kg, una vez al día, durante 2 días y amoxicilina- ácido clavulánico a dosis de 12.5 mg/kg, vía oral durante 7 días. Los puntos de sutura fueron retirados 14 días posteriores al procedimiento, sin encontrarse ninguna anomalía.

El reporte de histopatología (figuras 3 y 4) describió una intensa hiperqueratosis ortoqueratósica e hiperplasia irregular de la epidermis, además de un tejido conjuntivo denso en el medio de glándulas apocrinas regulares a nivel de dermis. Estos hallazgos resultaron compatibles con los cuernos cutáneos.

Pasados nueve meses, se realizó una revisión clínica, en la cual no se encontró recurrencia de las lesiones.

DISCUSIÓN

Los cuernos cutáneos son lesiones dermatológicas poco frecuentes en felinos y generalmente están asociados al Virus de Leucemia Felina (ViLeF) (5). Este hecho no fue observado en el presente relato, en el cual la paciente fue negativa a las pruebas serológicas para VIF y ViLeF. Sin embargo, se encontró una asociación entre la localización de los cuernos y el estado negativo para ViLeF, que coincide con lo relatado por Backel & Cain (2017). Según estos autores, en los gatos positivos para ViLeF, las lesiones se ubican en el centro de las almohadillas de metatarso y metacarpo, mientras que en los gatos negativos ocurren en las almoha-

dillas digitales, ventralmente al lecho ungueal (4). En cuanto al pronóstico, se ha postulado que éste es variable dependiendo de la causa primaria, siendo desfavorable cuando existe asociación con procesos neoplásicos malignos (3). En este caso, no se evidenció presencia de neoplasia maligna como causa de base, según lo confirmó el análisis histopatológico, lo cual resultó en un pronóstico favorable, que fue evidenciado por la ausencia de recidivas 9 meses posteriores a la remoción quirúrgica. A pesar de esto, es necesario que la paciente sea reevaluada semestralmente con el fin de evaluar posibles recurrencias.

CONCLUSIÓN

Los cuernos cutáneos son entidades dermatológicas infrecuentes en especies domésticas, incluyendo felinos. Es importante determinar las posibles causas de base, principalmente malignidades, que pueden empeorar el pronóstico del paciente. Por otro lado, es fundamental indagar en la posibilidad de infecciones con ViLeF en felinos con cuernos cutáneos, ya que esta es una situación que ha sido ampliamente descrita por diversos autores. El diagnóstico definitivo se obtiene a través del examen histopatológico y el tratamiento de elección es la escisión quirúrgica de las lesiones. Es igualmente importante realizar controles clínicos de rutina para valorar la aparición de recidivas. En este caso, la negatividad a ViLeF y la ausencia de neoplasias malignas subyacentes resultaron en un pronóstico favorable, sin evidenciar reaparición de las lesiones en un periodo de 9 meses posterior a la remoción quirúrgica.

REFERENCIAS BIBLIOGRÁFICAS

1. Menezes M, Costa T, Marochi J, et al. Cornos cutâneos em felino jovem – relato de caso. In: Anais do Cat in Rio. Rio de Janeiro 2017; 11-15.
2. Falk E, Lange C, Jennings S, et al. Two cutaneous horns associated with canine papillomavirus type 1 infection in a pit bull dog. *Vet Dermatol* 2017; 28(4):420-421
3. Leblanc A. Neoplasias malignas e benignas. In: Medleau, L.; Hnilica, K. *Dermatologia de pequenos animais - Atlas colorido e guia terapêutico*. New York: Elseiver; 2006. 443-444.
4. Backel K, Cain C. Skin as a marker of general feline health: Cutaneous manifestations of infectious disease. *J Feline Med Surg* 2017; 19:1149–1165.
5. Souza H, Da Costa F, Dorigon O, et al. Múltiplos cornos cutâneos em coxins palmares e plantares de um gato persa. *Cienc Rural* 2010; 40(3): 678-681.
6. Mantese S, Rocha A, Ferreira A, et al. Corno cutâneo: estudo histopatológico retrospectivo de 222 casos. In: *Anais Brasileiros de Dermatologia* 2010; 85(2):157-63.
7. Souza, T Figuera R, Irigoyen L, et al. Estudo retrospectivo de 761 tumores cutâneos em cães. *Cienc Rural* 2006; 36 (2): 555-560.



EFICACIA DEL FLURALANER ORAL PARA EL TRATAMIENTO DEL ÁCARO *Lynxacarus radovskyi* EN UN GATO RESIDENTE EN BARRANQUILLA, COLOMBIA

EFFICACY OF ORAL FLURALANER FOR THE TREATMENT OF *Lynxacarus radovskyi* IN A CAT FROM BARRANQUILLA, COLOMBIA

Jorge Guzmán¹, Stephany Villegas², Renato Ordoñez³, Diego Dacak⁴, Fabian Minovich⁵, Rodrigo De Lavallo⁶

1. DMV, MSc (c). Animal House Dermatología y Spa. Cartagena, Colombia

2. DMV, Clínica Veterinaria El Country. Barranquilla, Colombia

3. DMV, Hospital Clínica Veterinaria Animalopolis. Guayaquil, Ecuador

4. DMV, Clínica Veterinaria Diego Dacak. Asunción, Paraguay

5. DMV, Esp. Docente FCV-UBA. Buenos Aires, Argentina

6. DMV, Esp, MSc (c). Clínica Veterinaria MasterVet. Barranquilla, Colombia.

E-mail para correspondencia: jorgeguzmanmvz@gmail.com

Palabras clave: Isoxazolinas, tricograma, Lynxacarosis, Prurito.

RESUMEN

El ácaro *Lynxacarus radovskyi* es considerado de baja presentación. Aunque su distribución incluye varios países, incluidos Hawai, Australia, Fiji, Nueva Zelanda, Brasil, Filipinas y Malasia, no existe referencia de presentación, diagnóstico y tratamiento actual en Colombia. El siguiente reporte describe el caso de un felino que llegó a la consulta por intenso prurito, que provocó zonas alopécicas en región torácica, abdominal, cuello y miembros anteriores con presencia de seborrea seca. Se realizó un tricograma como examen complementario, encontrando huevos y ácaros de la especie *Lynxacarus* en gran cantidad. El tratamiento realizado fue Fluralaner (Bravecto®) por vía oral a dosis de 25 mg/kg. Se realizaron tricogramas (días 4, 8, 15 y 21), en los que no se encontró la presencia de ácaros. Este es el primer reporte del uso de Fluralaner oral y su eficacia contra el ácaro *Lynxacarus radovskyi* en un felino en América Latina.

Key words: Isoxazolines, tricogram, Lynxacarosis, pruritus

ABSTRACT

The *Lynxacarus radovskyi* mite is considered of low presentation. Although its distribution includes several countries, including including Hawaii, Australia, Fiji, New Zealand, Brazil, Philippines and Malaysia there is no current presentation, diagnosis and treatment reference in Colombia. The following report describes the case of a feline who came to the consultation due to intense pruritus, which caused alopecic areas in thoracic region, abdominal, neck and anterior limbs with the presence with dry seborrhea. A tricogram was performed as a complementary test, finding eggs and mite of the *Lynxacarus* species in large quantities. The treatment was Fluralaner (Bravecto®) orally at a dose of 25 mg/kg, tricograms were performed (days 4, 8, 15 and 21) were performed in which the presence of mites was not found. This is the first report of the use of Fluralaner oral and its efficacy against the *Lynxacarus radovskyi* mite in a feline in Latin America.

INTRODUCCIÓN

Etimológicamente *Lynxacarus radovskyi* proviene de *Lynx* = Lince (huésped del cual se describió la primera especie del género) y *acarus* = ácaro, junto con *radovskyi* por el Dr. Frank J. Radovsky del Museo Bishop, Honolulu, Hawaii (Bowman A, 2014). El género *Lynxacarus* fue descrito originalmente por Radord en el año de 1951 en especímenes recolectados de un Lynce en Georgia, EE.UU. La especie típicamente recolectada de los gatos fue descrita como una nueva especie por Tenorio en el año de 1974 usando especímenes que habían sido recolectados de gatos en Hawai (2), y desde entonces se ha observado en América del Norte, América del Sur, Asia y Australia (3, 4, 5, 6). El *Lynxacarus radovskyi* es el ectoparásito más común en los gatos en Malasia, con una prevalencia del 71.1% basada en una encuesta en comparación con el *Felicola subrostatus* (21.4%) y *Ctenocephalides felis felis* (15.6%) (1).

El ciclo de vida está muy poco descrito. Los huevos grandes (de aproximadamente 200 µm de longitud) producen una etapa larval de seis patas. La siguiente etapa en el ciclo de vida es una ninfa, que carece del puente característico de la placa propodosomal (2). Estos ácaros no son altamente contagiosos, la infección ocurre generalmente por contacto directo, sin embargo, los fómites pueden ser importantes para la transmisión (7). Se considera que *Lynxacarus radovskyi* tiene exclusividad por la especie felina ya que hasta ahora no se ha informado su presencia en otras especies huéspedes.

Este ácaro según literatura no provoca prurito (2), a menos que se exista hipersensibilidad al ácaro (1).

Muchas preparaciones insecticidas más antiguas se han usado con éxito para tratar infestaciones con *L. radovskyi*, incluidos la piretrina y productos basados en malatión, carbaryl al 5%, solución de azufre al 2.5% e ivermectina a 0.3 mg/kg (3) Así mismo, Clare & Mello (2004) en su estudio encontraron resolución en el 100% de los gatos infectados con *Lynxacarus radovskyi* usando aplicación de Fipronil spot on (4). Por otro lado, en Malasia, la aplicación tópica de moxidectina/imidacloprid alcanzó el 100% de erradicación en menos de 28 días, aunque, la re-infestación se encontró en el día 56 (1).

El fluralaner es un insecticida y compuesto acaricida del grupo isoxazolina que tiene licencia para el tratamiento de pulgas y garrapatas en perros (Bravecto, MSD; NJ, EE. UU.). Fluralaner actúa contra el ácido gamma-aminobutírico (GABA) y los canales de cloro de glutamato con selectividad sobre las neuronas de insectos de los mamíferos. La seguridad de fluralaner en perros y gatos ha sido evaluada y los estudios confirmaron el amplio margen de seguridad del compuesto (1).

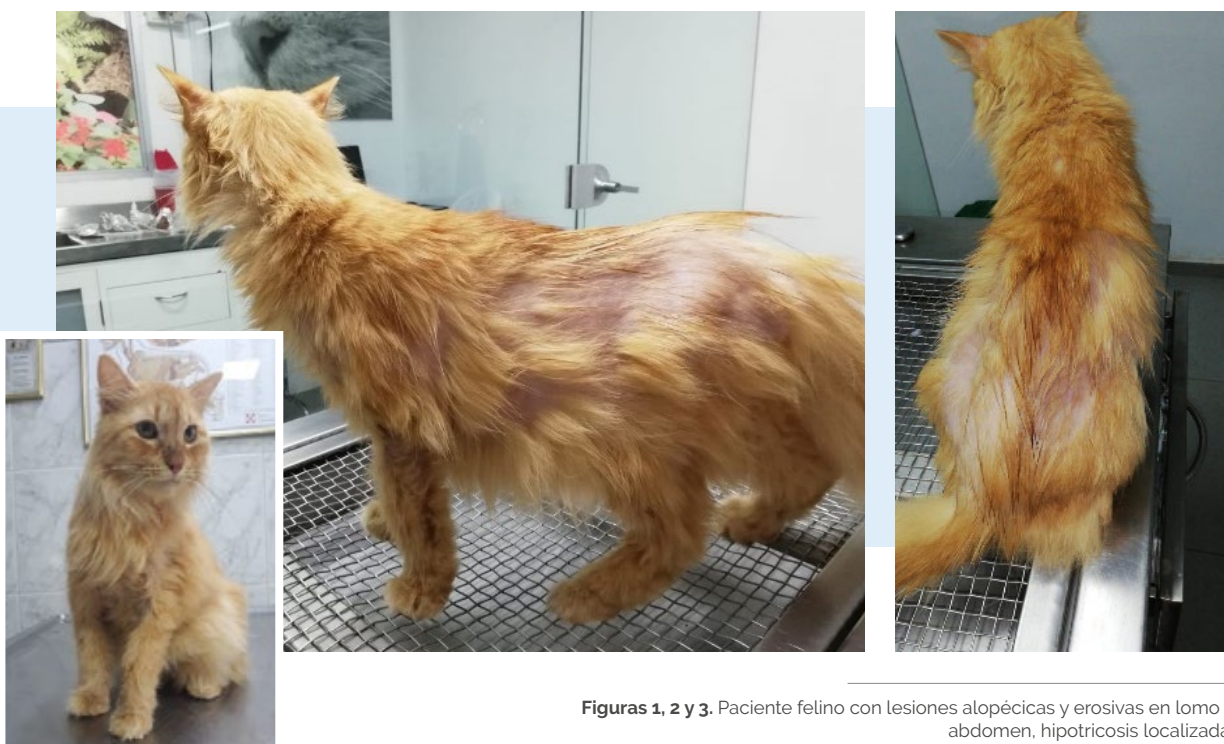El objetivo principal de este estudio es el de reportar el primer caso de *Lynxacarus radovskyi* en un felino en Colombia, además de evaluar la eficacia del Fluralaner (Bravecto®) por vía oral para el tratamiento de este ácaro en un felino.

RELATO DE CASO

Se presenta a consulta un felino mestizo, hembra, de 2 años y 2 meses de edad, con un peso 4.7 kg, castrada de color naranja. La traen debido a un intenso prurito que ha provocado zonas alopécicas y seborrea seca en región torácica, abdominal, cuello y miembros anteriores. Su alimentación era a base de alimento comercial, no convivía con otros animales y tenía vacunas y desparasitaciones al día.


Al examen físico se encontró una condición

corporal 3/5, mucosas rosadas, tiempo de llenado capilar de 2 segundos, temperatura de 38.3°C y frecuencias cardíaca y respiratoria dentro de los parámetros normales. En el examen de la piel se observaron lesiones e inflamación en región torácica, abdominal, cuello y miembros anteriores. Se evidenció un prurito 9/10, con lesiones costrosas y erosivas, hipotricosis y alopecia en dorso, tórax y abdomen (**Figs. 1, 2 y 3**).




Se realizaron hemograma y bioquímica completa, que arrojaron valores dentro del rango normal. El estudio de los retrovirus dio negativo.

Para el tricograma, se tomaron pelos de la zona afectada, encontrándose huevos y ácaros de la especie *Lynxacarus* en gran cantidad a la observación microscópica en 10X y 40 X (Fig. 4, 5).



El tratamiento consistió en Fluralaner oral (Bravecto®) 25 mg/kg, dosis única, baños medicados con champú a base de Clorexhidina 2% cada 4 días durante 3 semanas, para la remoción mecánica de los ácaros muertos y prednisolona tableta, a dosis de 0.25 mg/kg, debido al prurito ocasionado por la posible existencia de hipersensibilidad al ácaro.

No se encontró presencia del ácaro o sus huevos luego de realizar raspados y tricograma en los días 4, 8, 15 y 21 post tratamiento. El pelaje tuvo crecimiento gradual. Para el día 35 se observó crecimiento total del pelo, sin signos clínicos dermatológicos y prurito 0/10.



Figuras 6 y 7. Paciente felino 35 días posteriores al tratamiento, sin signos clínicos dermatológicos. Prurito 0/10.

DISCUSIÓN

Este es el primer caso clínico que reporta infestación de *Lynxacarus radovskyi* en un felino en Colombia, evaluando además la eficacia del fluralaner oral contra este ácaro en gatos.

Existen reportes de *Lynxacarus radovskyi* en la mayoría de los continentes, en países como Hawái, Australia, Fiyi, Nueva Zelanda, Brasil, Filipinas y Malasia (1). Sin embargo, no existe reporte del mismo en Colombia.

Las infestaciones con *Lynxacarus radovskyi* suelen ser asintomáticas, donde el ácaro provoca una irritación mínima. Se sospecha que cuando el prurito es evidente en los gatos afectados, representa una rara reacción de hipersensibilidad a los

ácaros (1), como las presentadas en este caso.

La gravedad de los signos clínicos se relaciona con la cronicidad, el grado de infestación y la reacción de hipersensibilidad a los ácaros (7). Las regiones corporales que se reportaron más comúnmente afectadas por *L. radovskyi* son el periné, la cola, las patas traseras y las áreas inguinales (1,8), coincidiendo con el caso reportado.

El diagnóstico se realiza mediante el aislamiento de los ácaros en los raspados de piel, con impresiones en cinta de acetato bi-faz o la realización de un tricograma (como el presente caso). Sin embargo, en la investigación de Ketzis et al. en 2016, se informó que el uso de las cintas de acetato bi-faz

para obtener muestras de pelo era una herramienta de diagnóstico más precisa. En este caso debido a la gran cantidad de ácaros presentes, el tricograma fue adecuado para confirmar el diagnóstico (9).

Las recomendaciones de tratamiento anteriores incluían inmersiones semanales en 2% de azufre de cal por hasta seis semanas o amitraz (125–250 ppm). El tratamiento con 1% de moxidectina y 10% de imidacloprid tiene buena eficacia de 8 a 10 semanas, pero puede ser costoso para hogares con múltiples gatos (10). El uso de ivermectina ya no se recomienda debido a la disponibilidad de productos más seguros (9). Están reportados signos como salivación, lacrimo, midriasis, taquipnea, taquicardia, ataxia, temblores musculares, debilidad, coma y muerte en felinos jóvenes que recibieron dosis terapéuticas (11). La exposición aguda a piretroides puede causar reacciones de hipersensibilidad cutáneas, trastornos respiratorios o digestivos y, excepcionalmente, manifestaciones clínicas de neurotoxicidad. El uso de carbamatos como el carbaryl no está recomendado hoy día ya que la Organización Mundial de la Salud lo clasifica toxicológicamente como extremadamente peligroso por lo que integra la lista de Pesticidas Altamente Peligrosos (HHP), tanto así que en la Unión Europea está prohibido su uso y la comercialización de este producto debido a su alta toxicidad, baja seguridad al manejo y efectos ecotoxicológicos (12). Por otro lado, expertos consideran que el fipronil no es genotóxico ni tiene toxicidad subclínica, además no causa irritación para la piel, aunque su biodisponibilidad es muy corta en el estrato córneo, generando futuras reinfecciones.

En el caso actual, el tratamiento con fluralaner (Bravecto®) a dosis de 25 mg/kg fue eficaz, ya que

no se encontraron ácaros durante las tricografías de seguimiento (días 4, 8, 15 y 21). El fluralaner podría ser beneficioso para hogares con múltiples gatos con Lynxacariosis, para evitar el riesgo de reinfección. La larga duración de acción del producto reduciría los problemas de cumplimiento y disminuiría el fracaso del tratamiento, en comparación con los métodos recomendados anteriormente que requieren tratamientos semanales por hasta 6 a 10 semanas (10).

El fluralaner está presente hasta 12 semanas en el plasma de los gatos después de una administración tópica o intravenosa única y se caracteriza por una alta unión a proteínas plasmáticas, un volumen de distribución relativamente alto y un nivel muy bajo de eliminación, lo que resulta en una vida media terminal larga. Sin embargo, no hay datos disponibles sobre la biodisponibilidad de fluralaner administrado por vía oral en gatos. *L. radovskyi* se alimenta de corneocitos depilados (a diferencia de las garrapatas y las pulgas que se alimentan de sangre), y podría ser que la concentración que alcance en el estrato córneo no sea suficiente para conferir protección más allá de 42 días (1). En el momento del tratamiento de este caso, el fluralaner tópico, que tiene licencia para la prevención de pulgas y garrapatas en gatos, no se encontraba disponible en el país (10). Es posible que al realizar la aplicación tópica de Fluralaner (Bravecto spot on®) exista una mayor biodisponibilidad en el estrato córneo y por ende una mayor protección contra el *Lynxacarus*, comparada con la administración oral del mismo compuesto químico. Son necesarios estudios futuros donde se compare la biodisponibilidad del producto en estrato corneo y la protección contra el ácaro usando diferentes vías de administración.

CONCLUSIONES

Este es el primer reporte del ácaro *Lynxacarus radovskyi* en un felino en Colombia. Como las infestaciones con este parásito suelen ser asintomáticas o presentar signos mínimos, se desconoce actualmente su distribución dentro de Colombia. Es posible que el *L. radovskyi* pueda estar bastante extendido dentro de la población de gatos pero que aún no se haya reportado, especialmente si las infestaciones se confunden con las pulgas.

Por otro lado, es el primer reporte de la eficacia del fluralaner (Bravecto®) oral contra *L. radovskyi* en un felino en América Latina.

REFERENCIAS BIBLIOGRAFICAS

1. Han H, Noli C, Cena T. Efficacy and duration of action of oral fluralaner and spot-on moxidectin/imidacloprid in cats infested with *Lynxacarus radovskyi*. *Vet Dermatol* 2016; 27: 474–e127.
2. Bowman A. *Lynxacarus radovskyi*. American Association of Veterinary Parasitologists (Internet). 2014. Consultado (26 Nov 2019). Disponible en: <https://www.aavp.org/wiki/arthropods/arachnids/astigmata/lynxacarus-radovskyi/>
3. Craig T, Teel P, Dubuisson R. *Lynxacarus radovskyi* infestation in a cat. *Journal of the American Veterinary Medical Association* 1993; 202: 613–4
4. Clare F, Mello RM, Bastos TV, et al. Use of fipronil for treatment of *Lynxacarus radovskyi* in outdoor cats in Rio De Janeiro (Brazil). *Vet Dermatol* 2004; 15(1): 50
5. Jeffery J, Norhidayu S, Mohd Zaine SN, et al. The cat fur mite, *Lynxacarus radovskyi* (Acarina, Asigmata; Listerophoridae) from cat, *Felis catus* in peninsular Malaysia. *Trop Biomed* 2012; 29: 308–10.
6. Jayanthi C., Nagarajan B., Latha. Cat fur mite *Lynxacarus radovskyi* in India. *J Parasit Dis* 2017; 41(4):1102-1104.
7. Miller W, Griffin C, Campbell K. Muller & Kirk: *Dermatología en pequeños animales*. 7a Edición. Buenos Aires, Argentina. Intermédica; 2014. p 325-326. Vol 1.
8. Ketzis JK, Dunda J, Shell LG. *Lynxacarus radovskyi* mites in feral cats: a study of diagnostic methods, preferential body locations, co-infestation and prevalence. *Vet Dermatol* 2016; 27: 425–e108.
9. Nichols, H. Discovery of the feline fur-mite *Lynxacarus radovskyi* in a cat resident in New Zealand. *N. Z. Vet J.* 2011; 66(1): 50-51.
10. Duangkaew L, Hoffman H. Efficacy of oral fluralaner for the treatment of *Demodex gato* in two shelter cats. *Vet Dermatol* 2018; 29 (3): 262
11. González A, Fernández N, Sahagún A, et al. Safety of ivermectin: toxicity and adverse reactions in several mammal species. *Rev MVZ Cordoba* 2010; 15 (2): 410
12. Ruiz-Suárez N, Boada LD, Henríquez-Hernández LA, et al. Continued implication of the banned pesticides carbofuran and aldicarb in the poisoning of domestic and wild animals of the Canary Islands (Spain). *Sci Total Environ* 2015; 505: 1093-1099.



PAPILOMATOSIS CANINA: UNA DERMATOSIS DE RESOLUCIÓN ESPONTÁNEA

CANINE PAPILLOMATOSIS: A DERMATOSIS OF SPONTANEOUS RESOLUTION

Laureano Rodríguez Beltrán¹

¹DMV. Dedicación exclusiva en práctica privada de dermatología canina y felina.
Autor para correspondencia: rodriguezblaureano@gmail.com

RESUMEN

La papilomatosis canina presenta diversas manifestaciones dermatológicas, que incluyen papilomas exofíticos (los más frecuentes), endofíticos, placas pigmentadas y más raramente, se reporta asociada a carcinoma de células escamosas. Es típicamente una enfermedad de carácter transitorio con resolución espontánea, la que ocurre regularmente entre 4 semanas y 12 meses. Se asume que la mayoría de las formas de expresión clínica, están asociadas a infecciones por el virus del papiloma (CPV1), que afecta característicamente a pacientes jóvenes, menores de un año e inmunocomprometidos; no obstante, algunos pueden estar en el rango etario de uno a tres años y ocasionalmente, se evidencia en caninos adultos inmunosuprimidos (por patologías de base, y/o terapias inmunosupresoras).

En forma menos frecuente, se reportan casos con manifestaciones atípicas, que no resuelven espontáneamente, o que dan lugar a tal persistencia y manifestación de enfermedad invasiva sin resolución, en los cuales la intervención terapéutica es necesaria y a veces solicitada por los propietarios.

En la inmensa mayoría de los pacientes afectados, se produce o induce la respuesta inmunitaria sistémica responsable de la regresión de la papilomatosis, periodo de tiempo que se cifra en promedio entre 4 y 8 semanas en la mayoría de los casos, pero existen algunos que tardan hasta 12 meses. Sin embargo, también hay pacientes en los que no se produce la resolución y en contrario se manifiestan nuevos crecimientos en forma aislada o difusa. Esta condición ha sido estudiada en medicina humana, y las conclusiones de los estudios indican que esta evolución es debida a una alteración y persistencia del compromiso inmunitario del hospedador, y no a un aumento de la patogenicidad del virus.

La condición de enfermedad autolimitante y de resolución espontánea, propuesta hace más de una centuria, impone que todas las terapias hasta hoy, aparentemente efectivas y benéficas, atribuidas a diferentes formas de proceder médico y/o quirúrgico, incluidas las denominadas terapias alternativas, deban analizarse con ética, mesura y total prudencia, debiendo realizar estudios con rigor científico, evidencia médica para no asumir como putativo, un proceso resolutivo, generalmente inducido y ocasionado en la mayoría de los casos por el hospedero.

Palabras clave: Papilomatosis canina, Papilomavirus, Papilomas mucocutáneos.

ABSTRACT

Canine papillomatosis presents diverse dermatological manifestations, including exophytic papillomas (the most frequent), endophytic, pigmented plaques and more rarely, squamous cell carcinoma. It is typically a transitory disease with spontaneous resolution, which regularly occurs between 4 weeks and 12 months. It is assumed that most forms of clinical expression are associated with papillomavirus infections, which characteristically affect young, under-one year old, immunocompromised patients; however, some may be in the age range of one to two years and occasionally, it is evident, in immunosuppressed adult canines.

Less frequently, cases are reported with atypical manifestations, which do not resolve spontaneously, or which give rise to such persistence and manifestation of invasive disease without resolution, in which therapeutic intervention is requested by the owners.





In the vast majority of affected patients, the systemic immune response responsible for the regression of papillomatosis is produced or induced, a period that averages between 4 and 8 weeks in most cases, but there are some that take between one and 12 months. However, there are patients in whom resolution does not occur and, on the contrary, new growths appear in isolated or diffuse form. This condition has been studied in human medicine, and the conclusions of the studies indicate that this evolution is due to an alteration and persistence of the host's immune commitment, and not to an increase in the pathogenicity of the virus.

The condition of self-limiting disease and spontaneous resolution, proposed more than a century ago, requires that all therapies so far, apparently effective and beneficial, attributed to different forms of medical or surgical procedure, including the so-called alternative therapies, should be analyzed with ethics, restraint and total prudence, having to perform studies with scientific rigor, medical evidence not to assume as putative, a resolution process, usually induced and caused in most cases by the host.

Key words: Canine papillomatosis, Papillomavirus, Mucocutaneous papillomas.

INTRODUCCIÓN

La Papilomatosis oral canina, como se denomina, por ser la más frecuente forma clínica de presentación, es ocasionada por papilomavirus caninos (CPV), que afectan las membranas mucosas y la piel de perros generalmente jóvenes e inmunocomprometidos o de pacientes adultos inmunosuprimidos, en los cuales es una comorbilidad asociada a otra patología sistémica de base (1).

La más conocida y probablemente la forma más prevalente, es la que se manifiesta clínicamente con la presencia de formas exofíticas en la cavidad oral y/o en las uniones mucocutáneas. Estos papilomas son característicos por su aspecto de coliflor, fácilmente diagnosticable. La enfermedad clínica es típicamente transitoria y el agente infeccioso es el virus del papiloma canino tipo 1 (CPV1), además un virus Lambda, que también puede verse involucrado en la papilomatosis cutánea (2).

Diecinueve tipos de papilomavirus caninos (CPV) se han identificado mediante las técnicas moleculares actuales. De ellos, se han notificado 14 tipos distintos de CPV1, de estos los tipos CPV1 y CPV13 han sido aislados de papilomas orales (3).

El ADN del virus del papiloma, también se ha detectado en caninos, en ausencia de signos clínicos que puedan indicar infecciones tempranas o subclínicas o simplemente ser portadores. Los in-

dividuos inmunocompetentes suelen ser capaces de eliminar o controlar la mayoría de las infecciones causadas por papilomavirus canino. En inmunocompetentes, los anticuerpos protegen de la reinfección frente al mismo tipo de virus, por lo que podrían utilizarse profilácticamente, vacunas genéricas o recombinantes (4).

Los títulos séricos de anticuerpos, ayudan a detectar exposiciones o infecciones previas, mediante utilización de inmunoabsorbentes específicos ligados a las enzimas (ELISAs). Prevalencia entre el 10,5 y el 21,9% se ha reportado para los anticuerpos del CPV1 en las pruebas de caninos asintomáticos. Se trata entonces, de una patología con una muy alta e incuestionable tasa de morbilidad (5).

Aun, cuando las pruebas laboratoriales controladas muestran la inducción de anticuerpos a las infecciones naturales con CPV, no han sido estudiadas en caninos, las respuestas de anticuerpos frente a bajas cargas de virus (5).

Se han identificado anticuerpos específicos contra el CPV1 (ELISA), observando un pico frente a la infección natural alrededor de la evidente regresión clínica de la papilomatosis oral en caninos, ratificando la respuesta inmune del huésped, como factor crítico y condición fundamental para la resolución espontánea de esta dermatopatía (3).

REVISIÓN DE LITERATURA

Papilomavirus

Es un virus, desnudo – sin envoltura, con ADN bicatenario como material genético, integrante de la familia *Papillomaviridae*, con especial tropismo hacia tejidos epiteliales, por ello impacta principalmente la piel, pero se extiende y afecta también las uniones mucocutáneas de caninos generalmente jóvenes e inmunocomprometidos (1).

El material genético del CPV codifica para dos proteínas de expresión tardía llamadas L1 y L2 que constituyen la nucleocápside viral y cuya expresión ocurre solamente en estratos superiores de los epitelios, en conjunto con la expresión de genes de diferenciación celular como fibronectina, laminina y queratina (6).

El CPV1, es el agente etiológico más frecuente de la papilomatosis oral canina, se trata de una enfermedad contagiosa. La infección se manifiesta inicialmente con la aparición de pequeñas pápulas que se hipertrofian, hasta formar los denominados papilomas que no son otra estructura que, *proyecciones papilares dérmicas*, las cuales unidas, conforman masas con apariencia de coliflor (7).

Patogenia

La patogenia de este virus está vinculada a las células epiteliales en estado de diferenciación, más específicamente en áreas mucocutáneas. Los papilomavirus infectan los queratinocitos basales a través de microabrasiones, (lugares previos de injuria). Una vez dentro de la célula el virus replica el genoma en las capas escamosas y se libera un nuevo virus infeccioso con las escamas queratinizadas (8).

Como entidad morbosa de carácter infecto-contagioso, la transmisión puede ocurrir por contacto directo o indirecto, debido a su capacidad de sobrevivencia en el medio ambiente. El CPV debe superar la respuesta inmunológica del hospedador para poder replicarse e inducir la manifestación clínica, pero por lo común, los pacientes afectados – jóvenes cachorros, se encuentran inmunocomprometidos, generalmente por infestaciones parasitarias y/o malnutrición, o padeciendo alguna patología secundaria y son los que habitualmente presentan la enfermedad. Muchos

animales pueden estar infectados y asintomáticos, constituyendo importante fuente de transmisión para otros animales susceptibles (9). La piel de perros saludables puede ser reservorio habitual del CPV (10).

Cuando se produce la infección por CPV en las células epiteliales, se induce un aumento de la mitosis celular, y por tanto hiperplasia de las células, que se degeneran e hiperqueratinizan. Clínicamente se traduce en el crecimiento de las proyecciones papilares dérmicas filamentosas o en masa, entre 4 a 6 semanas postinfección (11).

Los virus del papiloma son un grupo de virus infecto-contagiosos, especie-específicos, que infectan la piel y las membranas mucosas de humanos y animales, ellos se introducen a través de lesiones cutáneas pre-existentes, en lugares en donde sea posible que el virus entre en contacto con células basales (7).

Después, siempre y cuando se produzca una respuesta inmunitaria celular sistémica, evoluciona generalmente hacia la regresión del o los papilomas, periodo que se cifra entre las 4-8 semanas en un alto porcentaje de los casos, pudiendo oscilar entre 4 semanas y 12 meses en algunos (12).

Sin embargo, hay pacientes en los que no se produce la regresión espontánea, y en los que al contrario hay evidencia de nuevos crecimientos en forma solitaria o difusa, de diversa severidad, muchos de ellos altamente invasivos. Cuadros clínicos no autolimitantes, persistentes, recalcitrantes. Así, se ha reportado transformación neoplásica con lesiones no regresivas. Este virus puede infectar áreas no mucocutáneas de la piel en pacientes adultos e inmunosuprimidos (13,14).

Signología clínica

Los Papilomavirus infectan epitelios e inducen desordenes celulares proliferativos, de localización mucocutánea en la mayoría de los pacientes, que se denominan comúnmente "verrugas" y que pueden ser: exofíticas - papilomas orales caninos, endofíticas - papilomas invertidos, placas

pigmentadas generalmente ventrales en axilar, inguinal y periumbilical, casi siempre asimétricas, con mayor frecuencia y proclividad en razas pug y schnauzer miniatura (15). El autor las ha observado también en shar pei, boston terrier, bulldog francés y además en pacientes mestizos.

Los papilomavirus se han reportado, en algunos casos involucrados en carcinoma de células escamosas - CCE. (En humanos, perros, gatos, bovinos y equinos) (16).

En la papilomatosis cutánea, se presentan lesiones únicas o múltiples, sobre la superficie tegumentaria, comúnmente en craneal, facial, labial, palpebral y en extremidades. Suelen ser pedunculadas, alopécicas y circunscritas, ocasionalmente invertidas, con la característica área deprimida central (7).

En la forma oral - exofítica, se ubican los papilomas en la piel y mucosa bucal, pudiendo tener distribución generalizada oro-faríngea, incluyendo lengua, paladar, epiglotis y superficie labial interna, superior e inferior en algunos pacientes. Es la forma más frecuente en jóvenes cachorros inmunocomprometidos. (Fig. 1 y 2) (7).

Los signos clínicos pueden, acorde con la extensión lesional, evidenciar halitosis, ptialismo, disfagia, con renuencia a la ingesta alimentaria por dificultad prensil y deglutoria (17).

En la forma papilar endofítica (papilomas invertidos), se localizan comúnmente en área ventral periumbilical, periprepucial, y en superficie medial de las extremidades, principalmente región inguinal. (18).

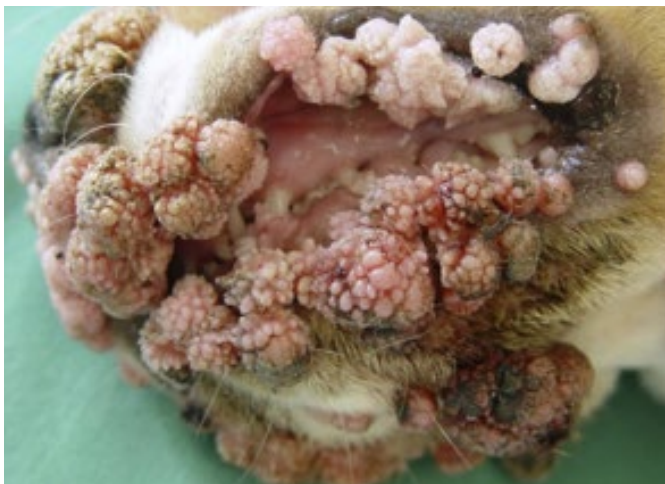
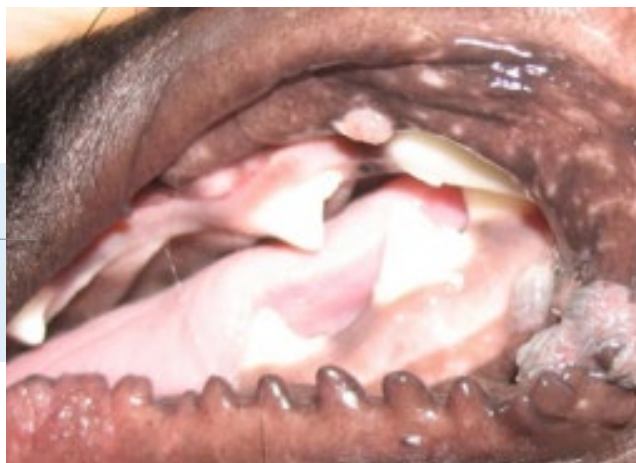
Fig. 1. CPV, piel y mucosa oral.

Fig. 2. Papilomatosis oral canina.



Las placas pigmentadas se han identificado asociadas a varios tipos de PV Chi. Generalmente la infección es asintomática, pero determinados factores del hospedador inducirían la replicación viral y el desarrollo de placas planas e hiperpigmentadas, que pueden tornarse sobreelevadas y exuberantes, evolucionando así a melanóticas e hiperqueratósicas. Estas se ubican predominantemente en las extremidades, en regiones axilar e inguinal, y en las zonas periumbilical y periprepucial (18). Normalmente aparecen en grupos. A diferencia de los papilomas exofíticos o endofíticos, las placas pigmentadas caninas muestran poca tendencia a la regresión espontánea. En los pug, esta condición ha sido reportada repetidamente, y el ADN del CPV4 -Chi, estaba involucrado en todos los casos observados (19).

La relación entre el CPV, las placas pigmentadas y el CCE in situ e invasivo parece ser evidente. El CPV5 también fue identificado en un paciente con placas pigmentadas, pero no se evidenciaron signos de transformación carcinomatosa (20).

Diagnóstico

La papilomatosis oral canina tiene una presentación clínica muy evidente y, por lo tanto, puede diagnosticarse sin dificultad, cuando se observa en perros jóvenes.

Se basa primordialmente en el aspecto clínico lesional morfológico, en la información anamnésica, en la clasificación inductora de los cuadros clínicos y el análisis histopatológico de la biopsia. Los métodos más utilizados son la histopatología clásica y la reacción en cadena de la polimerasa (PCR). Se han establecido ensayos de PCR para la detección del ADN del virus de la CPV y pueden aplicarse al material de prueba procedente de muestras de biopsia o de citoplasma. Como el ADN de CPV puede encontrarse independientemente de los síntomas clínicos, los resultados de la PCR deben interpretarse con cautela y deben correlacionarse con los datos de histopatología, lesiones clínicas y epidemiológicos.

Las verrugas o papilomas clásicos suelen revelar hiperplasia de la epidermis con hiperqueratosis ortoqueratosa extensa. Las características típicas son gránulos de queratohialina agrupados en el estrato espinoso, degeneración balonizante (coilocitosis) queratinocitos con citoplasma claro y núcleo picnótico, (coilocitos) queratinocitos con citoplasma gris azulado y núcleos agrandados, y cuerpos de inclusión intranucleares (15).

En las placas pigmentadas se encuentra acantosis moderada con hiperpigmentación y gránulos de queratohialina agrupados en el estrato espinoso, mientras que no suelen observarse, ni los coilocitos ni las inclusiones virales (9).

La papilomatosis oral canina tiene una presentación clínica muy evidente y, por lo tanto, puede diagnosticarse sin dificultad, cuando se observa en perros jóvenes.

Las partículas virales pueden visualizarse por microscopía electrónica y la reacción en cadena de la polimerasa (PCR) y las técnicas de hibridación in situ pueden utilizarse para demostrar la presencia del ADN de los papilomavirus (8).

Otros métodos que pueden ser muy útiles para verificar un diagnóstico de papilomatosis asociada a CPV, son la inmunohistoquímica y la microscopía electrónica (15).

Abordajes terapéuticos

Para aquellos casos que presentan pocos papilomas, que son la inmensa mayoría de los pacientes caninos, no suele indicarse tratamiento, por el carácter autolimitante de la condición, en donde la regresión ocurre, cuando el paciente se torna inmunocompetente.

En la gran mayoría de los estudios, es incierta la determinación de su eficacia por el reducido número de casos y debido a la tasa de regresión espontánea. Se han publicado y descrito distintos procedimientos médico-quirúrgicos y prescripciones, en concordancia con la ubicación, extensión, tamaño y gravedad de las lesiones.

Igualmente, se han empleado una gran cantidad de alternativas terapéuticas médicas, entre otras: levamisol, cimetidina, bacterinas (*P. acnes*), azitromicina, interferón-alfa, imiquimod, autohemoterapia, homogenizados de papilomas autólogos, autovacunas, adicionalmente se han aplicado terapias alternativas de diversa índole (21,22).

La extirpación quirúrgica, criocirugía y electrocirugía son las metodologías más comúnmente empleadas, cuando la cronicidad, extensión y cantidad de masas induce a recurrir a la resección de ellas. La extirpación, trauma o ligadura de algunas proyecciones dérmicas papilares, parece estimular la regresión de los demás posiblemente por estímulo antigénico (8).

La cirugía mediante el empleo de láser puede ser útil en aquellos casos en que la posibilidad de hemorragia, pueda preverse como potencial complicación. El láser presenta ventajas como la hemostasia, menor inflamación y menor trauma post-quirúrgico (4).

Se reporta también, el uso de vacunas experimentales para el papiloma oral canino, las cuales consisten en la cápside viral vacía (VLP, virus-like particles), constituida fundamentalmente por la proteína L1, que representa el 90-95% de las proteínas de la cápside, que contiene epítopes inmunodominantes (23).

Estudios experimentales refieren que la vacunación preventiva con VLP logró la protección total de los caninos desafiados con CPV al estimular una respuesta humoral efectiva (24).

En algunos casos también mostró efectividad a modo terapéutico, al aplicarse luego de la remoción de los papilomas, los cuales regularmente reaparecían luego de la extirpación (25).

DISCUSIÓN

Los estudios sin distingo ni exclusión, plantean la posibilidad de eficacia de algunos tratamientos. Pero en esta revisión podemos comprobar cuántos intentos terapéuticos de diversa índole se han implementado a través del tiempo, con resultados todos variables y eficacia de muy pobre verificación, pues con unos u otros, siempre ha quedado implícita la incertidumbre respecto del momento en que se indujo la respuesta inmunológica por parte del

hospedero y cuál fue el real factor inductor, preciso e irrefutable de la misma.

Prueba de lo anterior, se halla en todos y cada uno de los mismos trabajos, que concluyen recomendando y sugiriendo la realización de más estudios controlados y evaluados, con el propósito de encontrar una modalidad terapéutica suficientemente sólida y comprobada.

CONCLUSIONES

La mayor cantidad de los casos clínicos de papilomatosis oral canina, parecen estar asociadas con infección por papilomavirus tipo I (CPV1), considerándose responsable también, de varias formas cutáneas.

El proceso de recuperación espontánea, se correlaciona con una fuerte respuesta de anticuerpos, cuyos títulos máximos se detectan alrededor del tiempo de la recuperación clínica. Actualmente se sabe y es aceptado que, el tiempo de regresión espontánea es bastante amplio, oscilando entre 4 semanas y 12 meses.

La inmunidad celular es la principal responsable en la eliminación del virus, mientras que la inmunidad humoral protege al organismo de reinfecciones e induce la regresión espontánea del cuadro clínico.

Todas las prácticas terapéuticas (médicas y quirúrgicas) empleadas hasta el momento, frente a cuadros de papilomatosis canina, requieren estudios con pruebas clínicas controladas rigurosamente, con (n) verdaderamente representativos que permitan establecer con evidencia su eficacia, pues hasta ahora, con ninguna es posible asegurar efectividad comprobada y repetible, pues la gran mayoría de los casos tratados, obedecen a regresión espontánea.

Finalmente, en la experiencia del autor, la prescripción de una oportuna y adecuada terapia para el control de los endectoparasitismos en los cachorros, asociada a óptima nutrición, constituyen certero gatillante inductor, del inmuno-estímulo necesario, para el proceso regresivo en la mayoría de los pacientes.

REFERENCIAS BIBLIOGRÁFICAS

1. Lange CE, Ackermann M, Favrot C et al. Entire genomic sequence of novel canine papillomavirus type 13. *J Virol* 2012; 86: 10226–10227.
2. ICTV, 2018. International Committee on Taxonomy of Viruses. [Internet] [Consultado 2 marzo 2020] Disponible en: <https://talk.ictvonline.org/taxonomy>.
3. Sancak A, Favrot C, Geisseler MD, et al. Antibody titres against canine papillomavirus 1 peak around clinical regression in naturally occurring oral papillomatosis. *Vet Dermatol* 2015; 26: 57–e20.
4. Kuntsi-Vaattovaara H, Verstraete F. J, Newsome J. T, et al. Resolution of persistent oral papillomatosis in a dog after treatment with a recombinant canine oral papillomavirus vaccine. *Vet J* 2003; 1: 57-63.
5. Ghim SJ, Newsome J, Bell JP, et al. Spontaneously regressing oral papillomas induce systemic antibodies that neutralize canine oral papillomavirus. *Exp Mol Pathol* 2000; 68: 147–151.
6. Fenner, F. Papillomaviridae y Polyomaviridae. In: N. James Maclachlan y Edward J. Dubovi. (Eds), *Fenner's Veterinary Virology* 2011; 215–218.
7. Lange CE, Favrot C. Canine Papillomaviruses. *Vet Clin North Am Small Anim Pract* 2011; 41: 1183–1195.
8. Wall M, Clay C. Papilomatosis viral canina. In: (Ed), Greene, C. E. *Enfermedades infecciosas del perro y el gato* 2008; 81-86.
9. Munday J, Thomson N. A, Luff J. A. Papillomaviruses in dogs and cats. *Vet J* 2017; 225: 23-31.
10. Lange CE, Tobler K, Favrot C et al. Detection of antibodies against epidermoplasia verruciformis-associated canine papillomavirus 3 in sera of dogs from Europe and Africa by enzyme-- linked immunosorbent assay. *Clin Vaccine Immunol* 2009; 16: 66–72.
11. Bredal W. P, Thoresen S. I, Rimstad E, et al. Clinical course of canine oral papillomavirus infection. *Vet J* 1996; 37: 138-142.
12. Lange CE, Zollinger S, Tobler K et al. The clinically healthy skin of dogs is a potential reservoir for canine papillomaviruses. *J Clin Microbiol* 2011; 49: 707–709.
13. Richman A. W, Kirby A. L, Rosenkrantz, W, et al. Persistent papilloma treated with cryotherapy in three dogs. *Vet Dermatol* 2017; 28: 625-e154.
14. Levy BJ, Sample SJ, Yuan H. Multimodal treatment of a dog with disseminated cutaneous viral papillomatosis. *Vet Dermatol* 2018; 29: 78-80
15. Bianchi M. V, Casagrande R. A, Watanabe T, et al. Canine papillomatosis: A retrospective study of 24 cases (2001-2011) and immunohistochemical characterization. *Vet J* 2012; 32: 653-657.
16. Howley PM, Schiller JC, Lowy DR. Papillomaviruses. In: Knipe DM, Howley PM, eds. *Fields' Virology* 6th edition. Philadelphia, PA: Lippincott, Williams & Wilkins 2013; 1662–1699.
17. Tilley L, Smith F. W. Papilomatosis. In: InterMédica (Eds). *Blackwell's la consulta veterinaria en 5 minutos canina y felina* 2007; 1104.
18. Lange CE, Tobler K, Schraner EM et al. Complete canine papillomavirus life cycle in pigmented lesions. *Vet Microbiol* 2013; 162: 388–395.
19. Larsson CE, Lucas R. *Tratado de medicina externa*. Interbook. 2016;138-139.
20. Withrow S. J, Vail D. Cuarta parte: Neoplasias específicas en pequeños animales, capítulo 18 tumores de la piel y tejidos subcutáneos. In: *Multimédica Ediciones Veterinarias* (Eds). *Oncología Clínica en pequeños animales* 2009; 371-378.
21. Carmona J, Giraldo G, Loaiza M. Tratamiento de papilomatosis oral canina con cimetidina: ¿una nueva alternativa?. *Med Vet* 2002; 20 (1): 5-10.
22. Yagci BB, Ural K, Ocal N, et al. Azithromycin therapy of papillomatosis in dogs: a prospective, randomized, doubleblinded, placebo-controlled clinical trial. *Vet Dermatol* 2008; 19: 194–198.
23. Tisza MJ, Yuan H, Schlegel R, et al. Genomic sequence of canine papillomavirus. *Genome Announc* 2016; 4: e01380–16.
24. Yuan J, Estes P. A, Chen Y, et al. Immunization with a Pentameric L1 Fusion Protein Protects against Papillomavirus Infection. *Vet J* 2001; 75: 7848-7853.
25. Suzich J. A, Ghim S, Palmer-Hill F. J, et al. Systemic immunization with papillomavirus L1 protein completely prevents the development of viral mucosal papillomas. *Vet J* 1995; 92: 11553-11557.



DERMATITIS ALÉRGICAS EN FELINOS: UNA REVISIÓN

ALLERGIC DERMATITIS IN CATS: A REVIEW

María S. González-Domínguez^{1,2}

¹DMV, MSc. Grupo de investigación INCA-CES, Facultad de Medicina Veterinaria y Zootecnia, Universidad CES.

²Centro de Veterinaria y Zootecnia, Universidad CES.

Autor para correspondencia: mgonzalez@ces.edu.co

Palabras clave: dermatitis alérgicas, felinos, hipersensibilidad

RESUMEN

Se presenta una revisión de literatura que incluyó diversos artículos originales y revisiones publicados en el periodo comprendido entre el 2009 y el 2019. Estos documentos abarcaban diferentes aspectos, desde los signos clínicos hasta los tratamientos disponibles para las dermatitis alérgicas en felinos, así como las nuevas posibilidades terapéuticas para estas dermatosis.

Key words: allergic dermatitis, cats, hypersensitivity

ABSTRACT

It is presented a literature review that included and analyzed several original articles and reviews, published in the period between 2009 and 2019. These papers covered different aspects, including information that ranged from clinical signs to treatment options for allergic dermatitis in cats, just as the new therapeutic approaches for these dermatosis.

INTRODUCCIÓN

Las manifestaciones de hipersensibilidad en la piel de los gatos no muestran las mismas características clínicas que en los perros (1,2). Los cuatro patrones de reacción cutánea comunes en felinos, indicativos de prurito e inflamación, son: prurito de cabeza / cuello / pinna con excoriaciones, alopecia autoinducida, dermatitis miliar y / o lesiones eosinofílicas (incluida la placa eosinofílica, granulomas eosinófilos y úlceras indolentes) (3,4). Estos patrones no son diagnósticos definitivos de ninguna enfermedad específica, lo cual implica que se deben descartar enfermedades parasitarias, alérgicas, infecciosas, genéticas y neoplásicas antes de llegar a un diagnóstico definitivo. Sin embargo, una vez que se realiza un diagnóstico de alergia, el patrón de reacción específico ayuda al médico a considerar las preferencias de su diagnóstico (3).

Las enfermedades alérgicas de la piel se han dividido en función del factor desencadenante. Las hipersensibilidades cutáneas en gatos se clasifican así: hipersensibilidad a la picadura de pulgas (y otras picaduras de insectos), dermatitis por hi-

persensibilidad inducida por alimentos (ambas manifestaciones son similares entre perros y gatos) y la dermatitis atópica que es donde las dos especies se separan, ya que la inmunoglobulina E (IgE) no tiene influencia demostrada de manera concluyente sobre la patogénesis de la enfermedad en los gatos (4). Por tal razón, se ha planteado el término "dermatitis por hipersensibilidad no inducida por alimentos, no inducida por pulgas" (NPNFHD, por sus siglas en inglés) como una forma de agrupar a estos pacientes (3). La enfermedad alérgica de la piel provocada por alérgenos ambientales y la mediación de la IgE existe en los gatos, pero las características clínicas son peculiares para esta especie y no existe una coincidencia exacta con la enfermedad atópica de otras especies (Ej: distribución de las lesiones) (2). Además, se sabe muy poco acerca de la barrera cutánea y otros aspectos de la piel en los gatos afectados, debido a que existen pocas investigaciones relacionadas con estas enfermedades en felinos en comparación con lo que se conoce en otras especies (2).

REVISIÓN

1. Terminología

Esta condición de hipersensibilidad prurítica en gatos se conoce más comúnmente como Síndrome Atópico Felino, atopia felina o simplemente como alergias ambientales felinas. A causa de que esta afección en gatos no se ha aclarado completamente, el término atopia se cuestiona, proponiendo otros nombres para definir esta patología. Recientemente, el término recomendado por el Comité Internacional de Enfermedades Alérgicas de los Animales (ICADA) es precisamente el Síndrome Atópico Felino (SAF), que incluye la hipersensibilidad causada por alérgenos ambientales y alimentarios, o una combinación de ambos (5).

2. Características clínicas

Como no se ha detectado ningún patrón característico en los casos de NFNFHD en comparación con los causados por pulgas y alimentos, desde el punto de vista clínico, es importante controlar la exposición a los ectoparásitos y descartar la dermatitis inducida por alimentos antes de llegar al diagnóstico de "dermatitis atópica" causada por alérgenos ambientales (Figura1).

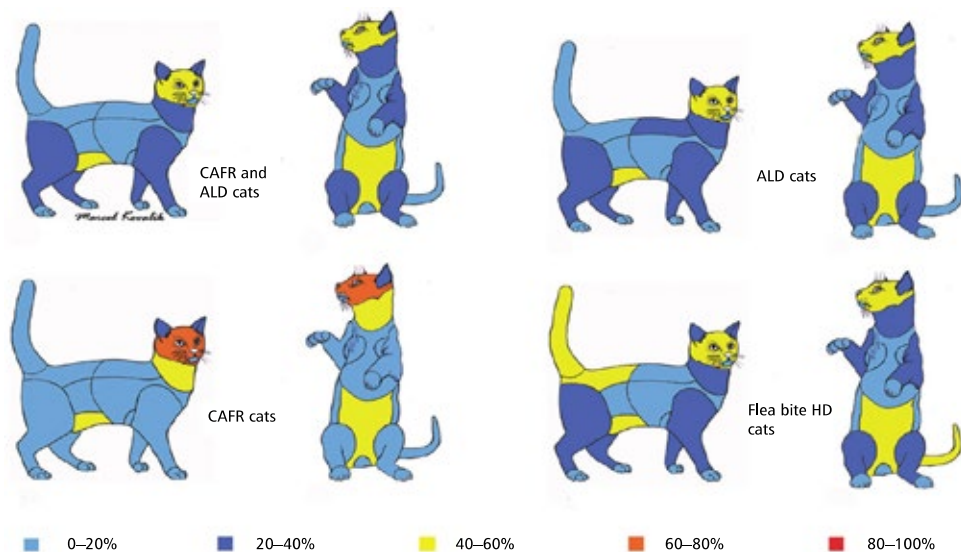


Figura 1. Gatos con dermatitis por hipersensibilidad: porcentaje de gatos afectados por cada área corporal. RCAA, Reacción cutánea adversa a los alimentos; DAL, Dermatitis atópica like; DH Dermatitis por hipersensibilidad; OD otras dermatosis. Tomado y traducido de Noli C, et al. Veterinary Allergy 2014. (6)

3. Estadísticas

En un estudio retrospectivo reciente, se estimó que la prevalencia de NFNFD era del 12%. La cara y el abdomen ventral fueron los más afectados y en la mayoría de los casos (68%), se detectaron IgE específicas de alérgenos en las pruebas cutáneas intradérmicas, lo que sugiere que un porcentaje importante tenía un componente alérgico. Al contrario de los caninos y los humanos, las infecciones por estafilococos no son tan comunes y se informan en menos del 50% de los pacientes. El diagnóstico de SAF es un diagnóstico de exclusión, cuando no se observa respuesta con el control de ectoparásitos ni con los ensayos dietéticos. No está claro por qué algunos individuos desarrollan granulomas o placas, mientras que otros desarrollan dermatitis miliar o alopecia autoinducida (2). El SAF se considera la segunda alergia más común en gatos, después de la dermatitis alérgica por pulgas (3). En un estudio retrospectivo con datos recopilados durante 11 años (2001-2012) (7), la prevalencia de SAF fue del 12,5%, con predisposición en las razas doméstica mestiza (n = 24), abisinio (n = 6) y devon rex (n = 3). La edad media de aparición de esta dermatosis fue de 2 años (62% <3 años; 22% >7 años; rango 3 meses - 12 años). Las presentaciones clínicas más comunes fueron prurito no estacional (82%), con remisión espontánea y recidiva (36%), alopecia, costras, excoりaciones y/o erosiones/úlceras (73%). Adicionalmente se reportaron dermatitis miliar (20%) y lesiones del complejo granuloma eosinofílico (27%).

La cara/cabeza (71%), el abdomen ventral (51%), el cuello (51%), las extremidades (38%), las orejas (31%), la zona dorso lumbar (31%) y los pies (16%) fueron las zonas afectadas con mayor frecuencia. Las lesiones estaban restringidas a cabeza/cuello en sólo cinco gatos (11%). Otitis externa concurrente (16%), pioderma superficial (49%), dermatitis por *Malassezia* (7%), hipersensibilidad a las pulgas (24%) y reacciones alimentarias adversas (13%) también ocurrieron. Fue común observar reacciones intradérmicas intensas (68%; 19 de 30), con mayor frecuencia a polen (61%) y/o insectos (46%). Hubo buena respuesta a ciclosporina (100%; 10 de 10), glucocorticoides sistémicos (55%; 22 de 40) e inmunoterapia alérgica específica (57%; 13 de 23) y respuesta buena/parcial a antihistamínicos (67%; 22 de 33) (7).

4. Patología y rol de la IgE

En cuanto al papel de la IgE en la enfermedad cutánea alérgica felina, investigadores percibieron que la inyección de anti-IgE en gatos sanos producía respuestas celulares similares a las que se encontraban en muestras clínicas de pacientes afectados. Respecto a la microbiota, cuando se comparó la microbiota de gatos normales y alérgicos, se encontró que la piel felina alérgica tenía cantidades significativamente mayores de *Agaricomycetes* y *Sordariomycetes*, y una cantidad significativamente menor de *Epicoccum* en comparación con la piel felina sana. La piel de los gatos sanos parece tener una microbiota fúngica más diversa y se observa una disbiosis fúngica en la piel de los gatos alérgicos (2).

Si bien los cambios cutáneos en la biopsia de piel de gatos atópicos están bien descritos y los hallazgos histopatológicos se han estudiado en detalle, no es una herramienta de diagnóstico confiable. Los estudios histopatológicos han ayudado a comprender la patogénesis y las similitudes con la dermatitis atópica en otras especies, incluida la caracterización de la infiltración de células presentadoras de antígenos activadas y linfocitos T en la piel de individuos alérgicos. El aumento en el número de mastocitos dérmicos, el predominio de los linfocitos T CD41 en la piel lesional de gatos con dermatitis

El diagnóstico de SAF es un diagnóstico de exclusión, cuando no se observa respuesta con el control de ectoparásitos ni con los ensayos dietéticos.

alérgica, así como el aumento de los linfocitos T CD41 en la piel no lesionada de gatos afectados en comparación con la piel de gatos sanos, son equiparables a los hallazgos en piel de pacientes atópicos humanos. Como es de esperar, en un paciente alérgico, los alérgenos ambientales en interiores y / o exteriores, incluidos los insectos, desempeñan un papel en la exacerbación de los síntomas. Varios estudios han demostrado los efectos de la estacionalidad, así como los alérgenos comunes involucrados en la enfermedad, que probablemente se vean afectados por las variaciones geográficas y las diferencias culturales que afectan el estilo de vida del paciente. Clínicamente, la atopia felina y la alergia a los alimentos parecen indistinguibles. Además, se han notificado alergias concurrentes a alérgenos ambientales y alimentarios (9).

En un estudio (2013-2014) (1) se determinó que la inyección intradérmica de entrecruzamiento de anti-IgE se asoció con una respuesta transitoria de ronchas inmediatas y con el desarrollo de engrosamiento dérmico y edema dérmico superficial. El examen histológico de la piel inyectada demostró un aumento en el número de mastocitos degranulados, que se asoció con el rápido reclutamiento de células inflamatorias, especialmente eosinófilos, y células dendríticas dérmicas. Estas células se distribuyeron típicamente de manera perivascular a perifolicular. En general, estos resultados son muy similares a los informados en la inflamación cutánea mediada por IgE inducida experimentalmente tanto en perros como en humanos. Además, las respuestas observadas en este estudio comparten muchas características con las descritas anteriormente en la enfermedad cutánea alérgica felina espontánea. Aunque sería prematuro afirmar que estos resultados demuestran que la IgE desempeña un papel relevante en la enfermedad cutánea alérgica felina, el modelo proporciona evidencia para respaldar esta hipótesis (1).

5. Diagnóstico

Los gatos con dermatitis por hipersensibilidad (DH) suelen presentarse en consulta con uno de los siguientes patrones de reacción clínica: excoriaciones de cabeza y cuello, alopecia simétrica autoinducida, dermatitis miliar y/o eosinofílica. Las crisis alérgicas son normalmente provocadas por uno o más alérgenos que incluyen alérgenos ambientales, ingeridos en la dieta y alérgenos inyectados por saliva de ectoparásitos. Desafortunadamente, las presentaciones clínicas mencionadas no son patognomónicas para la DH, ni son específicas para ningún grupo particular de alérgenos. El diagnóstico final se basa principalmente en la exclusión de otras enfermedades pruríticas. Además, las respuestas a la restricción de la dieta y los desafíos de provocación, al control de pulgas o a la terapia inmunomoduladora (Ej., Inmunoterapia específica contra alérgenos, glucocorticoides o ciclosporina) son necesarias para establecer el diagnóstico etiológico de la DH asociada a los alimentos, de la DH por picadura de pulgas o la DH no inducida por pulgas no inducida por alimentos, respectivamente (8).

En un estudio realizado por Favrot et al (2011), con un promedio de 500 gatos, se concluyó que de forma inicial para poder llegar a conclusiones diagnósticas es muy importante descartar la enfermedad alérgica relacionada con las pulgas y luego establecer una serie de criterios clínicos (8) (Tabla 1 y Tabla 2).

Tabla 1. Criterios establecidos para el diagnóstico de NFHD felina después de la exclusión de la pulga (8)

Presencia de prurito al inicio.
Presencia de al menos dos de los siguientes patrones de reacción clínica clásica:
Alopecia simétrica
Dermatitis miliar
Dermatitis eosinofílica
Erosiones de cabeza y cuello/ulceraciones.
Presencia de al menos dos sitios afectados.
Presencia de dermatitis miliar como patrón dominante.
Presencia de alopecia no simétrica en la grupa, cola o miembros posteriores
Presencia de dermatitis eosinofílica o alopecia simétrica o erosiones / ulceraciones en la cabeza, cara, labios, orejas o cuello
Presencia de alopecia simétrica en el abdomen.
Ausencia de erosiones/ulceraciones en las extremidades anteriores.
Ausencia de lesiones en el esternón o axila.
Ausencia de nódulos o tumores.
El cumplimiento de seis de estos 10 criterios proporciona una sensibilidad del 90% y una especificidad del 83% para el diagnóstico de NFHD.

Tabla 2. Criterios establecidos para el diagnóstico de NFHD felina (8)

Presencia de al menos dos sitios corporales afectados.
Presencia de al menos dos de los siguientes patrones clínicos:
Alopecia simétrica
Dermatitis miliar
Dermatitis eosinofílica
Erosiones de cabeza y cuello/ulceraciones.
Presencia de alopecia simétrica.
Presencia de cualquier lesión en los labios.
Presencia de erosiones o ulceraciones en el mentón o cuello.
Ausencia de lesiones en la grupa.
Ausencia de alopecia no simétrica en la grupa o cola
Ausencia de nódulos o tumores.
El cumplimiento de cinco de los ocho criterios proporciona una sensibilidad del 75% y una especificidad del 76% para el diagnóstico de NFHD.

Se propone utilizar estos criterios, especialmente los informados en la Tabla 1, debido a su alta especificidad y sensibilidad en el marco de los ensayos clínicos.

No hay una prueba diagnóstica única disponible que pueda diagnosticar de manera confiable la atopia felina. Se debe realizar un diagnóstico basándose en información histórica sugestiva, signos clínicos y exclusión de diagnósticos diferenciales (Tabla 1). Debido a las presentaciones variadas de la enfermedad, generalmente se requiere un protocolo diagnóstico completo que incluya una dieta de eliminación de 8 a 12 semanas (algunos pacientes pueden requerir múltiples ensayos de dieta y una posible restricción a un ambiente solo en interiores), prevención de pulgas por un mínimo de 8 semanas (incluidas todas las demás mascotas domésticas), el tratamiento de infecciones secundarias, el cultivo de dermatofitos y el control por parte del propietario para mejorar la comodidad del paciente. La biopsia de piel generalmente es una prueba poco útil, ya que no agrega información con respecto a la causa de la dermatitis alérgica (por ejemplo, alérgenos de alimentos frente a los ambientales), pero puede ser útil para ayudar a descartar algunos diagnósticos diferenciales (9).

Existen pruebas serológicas comerciales de alergia que ayudan a detectar la IgE específica para alérgenos regionales comunes, pero se debe tener en cuenta que la serología no distingue entre gatos normales y atópicos. Los pacientes atópicos intrínsecos producen un bajo nivel de IgE específica para el alérgeno, lo que reduce el papel de los anticuerpos IgE en el tratamiento de estos individuos. Las pruebas intradérmicas de alergia se realizan preferencialmente y están disponibles a través de dermatólogos veterinarios. Estas pruebas pueden incorporar un colorante de fluoresceína por vía intravenosa, lo cual les otorga mayor precisión en la identificación de reacciones a los alérgenos probados. Debido a las reacciones falsas negativas que pueden ocurrir tanto en las pruebas intradérmicas como en las serológicas, se sugiere utilizar una combinación de ambas modalidades. Las pruebas

de alergia deben hacer parte de un estudio diagnóstico completo, para llegar a un diagnóstico clínico establecido de dermatitis atópica. El propósito de las pruebas de alergia es seleccionar alérgenos para incluir en la inmunoterapia específica para alérgenos y obtener conocimientos sobre las medidas de prevención de alérgenos indicadas para cada paciente específico (9).

6. Diagnóstico para alergia alimentaria

En una revisión sistemática realizada por Muller y Olivry (10), se concluyó que las pruebas de parche con ingredientes alimentarios podrían ser útiles en algunos perros para elegir los ingredientes de la dieta de eliminación. Actualmente, no se recomienda el uso de las demás pruebas de alergia para el diagnóstico clínico de alergia alimentaria en perros y gatos. Si bien muchos laboratorios ofrecen pruebas serológicas para la determinación de IgE específica para alimentos, como herramienta para el diagnóstico de alergia alimentaria, no es confiable ni en perros ni en gatos. En este momento, el mejor procedimiento de diagnóstico para identificar esta alergia sigue siendo una dieta de eliminación con ensayos de provocación posteriores (11).

Para complementar el diagnóstico, Steffan y Col (12) realizaron una investigación donde diseñaron y validaron una nueva escala (valoración de la dermatitis alérgica felina - SCORFAD) para determinar el valor de diversos criterios usados como parámetros de respuesta en el tratamiento de la HD felina y para establecer los umbrales mínimos que ayuden a definir el éxito clínico de terapias en estudio (Tabla 3).

La escala SCORFAD fue diseñada para incluir los cuatro tipos más frecuentes de lesión identificada en la HD felina (placa eosinofílica, excoriaciones de la cabeza y del cuello, alopecia auto-inducida y dermatitis miliar) distribuidas en 10 regiones corporales (Figura 2). El grado y la severidad de cada tipo de lesión fueron calificados antes de la inclusión en el estudio y después de 3 y 6 semanas para comparar la eficacia de dos dosis de ciclosporina con

un placebo. Además, se usó la escala visual análoga del prurito (VAS) (Tabla 4 y Tabla 5)(12).

En cuanto a los resultados, la nueva escala SCORFAD fue satisfactoria en cuanto a contenido, construcción, criterio y la sensibilidad a cambios. La reducción del porcentaje en SCORFAD con respecto al valor basal fue el parámetro más válido de respuesta clínica. No se determinó la fiabilidad inter e intra observador. Las conclusiones de este estudio proponen el uso de la escala SCORFAD como herramienta validada para la evaluación de la severidad de la enfermedad y la respuesta a las intervenciones terapéuticas en ensayos clínicos para la HD felina (12).

Tabla 3. SCORFAD - Scoring Feline Allergic Dermatitis (12)

La escala de gravedad de la lesión de la dermatitis alérgica felina (SCORFAD)	
Tipo de lesión	Score
Excoriaciones	0= none
	1= muy leve: pequeña (< 1 cm de largo) erosión (es) en una región del cuerpo
	2= leve: erosión (es) grande (> 1 cm de largo) en una región del cuerpo, o erosión (es) pequeña (< 1 cm de largo) en más de una región del cuerpo
	3=moderada: erosión (es) grande (> 1 cm) en más de una región del cuerpo, o úlcera (s) pequeña (<1 cm en largo) o grande (> 1 cm en largo) en una región del cuerpo
	4=grave: úlcera (s) pequeña < 1 cm de largo) o grande (> 1 cm de largo) en más de una región del cuerpo
Dermatitis Miliar	0= none
	1= muy leve: pocas (<10) pápulas en costra en una región del cuerpo
	2= leve: muchas (> 10) pápulas en costra en una región del cuerpo
	3= moderado: pocas (<10) pápulas en costra en más de una región del cuerpo
	4= grave: muchas (> 10) pápulas en costra en más de una región del cuerpo
Placas Eosinofílicas	0= none
	1 = muy leve: placa (s) erosionada pequeña (<1 cm de largo) en una región del cuerpo
	2 = leve: placa (s) erosionada grande (> 1 cm de largo) en una región del cuerpo
	3 = moderado: placas erosionadas pequeñas (<1 cm de largo) en más de una región del cuerpo
	4 = grave: placas erosionadas grandes (> 1 cm de largo) en más de una región del cuerpo
Alopecia Autoinducida	0= none
	1 = muy leve: un parche alopécico autoinfligido pequeño (<5 cm de largo) en una región del cuerpo
	2 = leve: un parche alopécico autoinfligido grande (> 5 cm de largo) en una región del cuerpo, o más de un parche alopécico autoinfligido pequeño (< 5 cm de largo) en una región del cuerpo
	3 = moderado: más de un parche alopécico autoinfligido grande (> 5 cm de largo) en una región del cuerpo, o parches alopécicos autoinfligidos pequeños (< 5 cm de largo) en más de una región del cuerpo
	4 = severo: parches alopécicos autoinfligidos grandes (> 5 cm de largo) en más de una región del cuerpo

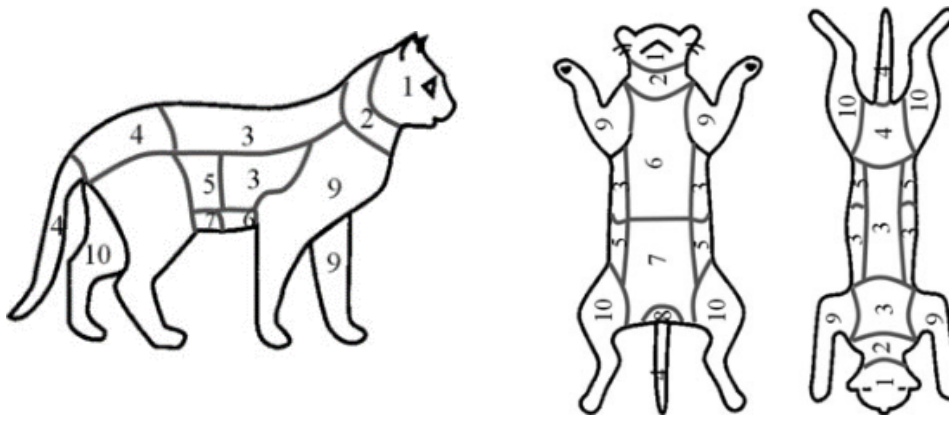


FIGURA 2. Regiones corporales evaluadas por el SCORFAD
- Tomado de: Steffan *et al.*, Vet Dermatol, 2012 (12)

Tabla 4. Escala Visual Análoga del Prurito Felino (12)

0= El gato está cómodo; se acicala normalmente.

1= El gato se acicala de una forma tolerable y permanece calmado.

2= El gato se acicala de una forma generalmente tolerable.

3= El gato se acicala con bastante frecuencia; está incomodo, nervioso y agitado.

4= El gato está incómodo y se acicala todo el tiempo

Tabla 5. Escala de evaluación global (12)

0 = Excelente: Los signos clínicos observados durante el primer chequeo desaparecieron totalmente

1 = Bueno: Clara mejoría de los signos clínicos comparados con el chequeo inicial

2 = Aceptable: Mejoría de los signos clínicos comparados con el chequeo inicial pero el paciente ha respondido ligeramente al tratamiento

3 = Pobre: El estado clínico del paciente no ha cambiado con respecto al chequeo inicial

4 = Malo: El estado clínico del paciente se ha deteriorado con respecto al chequeo inicial

Posteriormente se diseñó un estudio para comparar dos sistemas de evaluación de lesiones dermatológicas en felinos (13): el SCORFAD y un nuevo modelo diseñado por Nuttall *et al.*, similar al CADESI (Canine Atopic Dermatitis Extent and Severity Index), en donde se muestra el índice de severidad de las lesiones en los felinos, denominado FeDESI (Feline Dermatitis Extent and Severity Index)(14). Se concluyó en ese estudio que el FeDESI podría ser una mejor opción para la medición de las

lesiones, aunque podría tomar más tiempo en su ejecución (Tabla 6).

Tabla 6. FeDESI (Feline Dermatitis Extent and Severity Index) (14)

				Erythema	Excoriations /erosions	Self-Induced Alopecia	Total
1	Face	Periocular					
2		Chin					
3	Head						
4	Ear Pinnae	Left	Convex				
5			Concave				
6		Right	Convex				
7			Concave				
8	Neck	Dorsal					
9		Ventral					
10		Lateral	Left				
11			Right				
12	Axilla	Left					
13		Right					
14	Sternum						
15	Thorax	Dorsal					
16		Lateral	Left				
17			Right				
18	Inguinal	Left					
19		Right					
20	Abdomen						
21	Lumbar	Dorsal					
22	Flank	Left					
23		Right					
24	Front Limb	Left	Medial				
25			Lateral				
26		Right	Medial				
27			Lateral				
28	Hind Limb	Left	Medial				
29			Lateral				
30		Right	Medial				
31			Lateral				
32	Front Foot	Left	Dorsal				
33			Ventral				
34		Right	Dorsal				
35			Ventral				
36	Hind Foot	Left	Dorsal				
37			Ventral				
38		Right	Dorsal				
39			Ventral				
40	Perianal						
41	Perigenital						
42	Tail						
Normal = 0				Mild = 1	Moderate = 2-3	Severe = 4-5	Total =

7. Tratamiento del síndrome atópico felino

Las mismas estrategias de tratamiento que se usan en la actualidad en humanos y perros se están usando en felinos, tales como ciclosporina, antihistamínicos e inmunoterapia alérgeno específica. Estas básicamente se usan para el control de los signos clínicos. Así como en los humanos atópicos se produce asma, algunos gatos también desarrollan signos respiratorios y las razones del porque algunos desarrollan una o ambas manifestaciones clínicas (cutánea y respiratoria) se desconocen actualmente. Se concluye que aún queda mucho trabajo por hacer para comprender la fisiopatología de la dermatitis atópica en gatos (2).

En la actualidad se vienen desarrollando medicamentos y terapias para humanos y caninos atópicos, situación que no está ocurriendo en los felinos. Las opciones de tratamiento actualmente disponibles en esta especie incluyen el control de factores desencadenantes, como ectoparásitos y alimentos, y el uso de agentes inmunomoduladores y antiinflamatorios, como ciclosporina y glucocorticoides. Aquellos pacientes que presenten signos de alergia no estacional, deben ser sometidos a dietas de eliminación estrictas que ayuden a encontrar una posible relación de la comida con los signos clínicos de alergia cutánea. Las opciones dietéticas van desde dietas con proteínas nuevas como conejo, venado y pato hasta dietas hidrolizadas. Existe la posibilidad de que algunos de los pacientes puedan requerir más de un ensayo dietético, posiblemente debido a los ingredientes presentes en las dietas puedan ser los desencadenantes de la enfermedad alérgica. Aunque en algunos portales de internet se están ofreciendo pruebas de laboratorio para diagnosticar alergias alimentarias, ninguna de ellas es precisa para establecer un diagnóstico correcto (2).

Una vez el paciente ha sido sometido al control de ectoparásitos y se ha descartado la alergia alimentaria con las dietas de eliminación, el médico veterinario puede realizar las pruebas de alergia, ya sean pruebas intradérmicas o pruebas serológicas. Aunque se ha considerado que las pruebas intradérmicas son más específicas, estas podrían ser

más difíciles de efectuar en los gatos ya que existen factores que pueden suprimir la reactividad de la prueba. Entre estos se encuentran el estrés y la presencia de una dermis más delgada, lo que hace que las inyecciones sean más difíciles en esta especie. Cuando no se puede realizar la prueba cutánea, se puede considerar la serología y las reacciones positivas deben correlacionarse con la estacionalidad de los signos clínicos (2).

Las pruebas de alergia no deben usarse con fines diagnósticos, sino para seleccionar los alérgenos que se usarán para la inmunoterapia. La inmunoterapia alérgeno específica se instaura en la medida de lo posible en pacientes jóvenes y se indica en el largo plazo, de forma que pueda permitir disminuir la necesidad de medicamentos de rescate. Los resultados de la inmunoterapia suelen verse después de seis meses de estar instaurada y debe continuarse hasta por un año para que puedan verse sus efectos. Esta terapia se puede realizar mediante inyecciones subcutáneas o vía sublingual (2).

Aquellos pacientes que presenten signos de alergia no estacional, deben ser sometidos a dietas de eliminación estrictas que ayuden a encontrar una posible relación de la comida con los signos clínicos de alergia cutánea.

Los signos clínicos pueden ser tratados con glucocorticoides o con ciclosporina oral. El tiempo para observar la respuesta al tratamiento suele ser mayor con ciclosporina que con glucocorticoides. Los efectos adversos más comunes en gatos que reciben ciclosporina son vómitos, arcadas y regurgitación (35%), seguidos de pérdida de peso (20%) y diarrea (15%). Por lo tanto, se recomienda el control del peso corporal en gatos recibiendo ciclosporina. En general, se observan efectos adversos en el 60% de los gatos. La ciclosporina no debe usarse en gatos con antecedentes de trastornos malignos, sospecha de malignidad y gatos infectados con el virus de la leucemia felina o el virus de la inmunodeficiencia felina. El efecto de la ciclosporina sobre la inmunoterapia alérgica específica no se ha estudiado en perros y gatos. No se han probado productos dirigidos a reparar la barrera cutánea en gatos, ya que se desconoce el papel de esta en las alergias felinas. Un estudio publicado informó la eficacia del oclacitinib en 5/12 gatos alérgicos tratados con la misma dosis utilizada en perros, aunque este medicamento actualmente no está aprobado para su uso en esta especie (2). Noli et al., vienen realizando diversos estudios con el oclacitinib usando dosis mayores a las usadas en perros con diversos resultados que actualmente están siendo divulgados (15,16). También el uso del Maropitant en tabletas parece tener efectos benéficos en estos pacientes (17). Doce gatos fueron tratados con una dosis media inicial de maropitant de 2.22 mg / kg PO q24h. El tratamiento disminuyó los puntajes del SCORFAD y de la escala visual análoga del prurito en todos los gatos. La eficacia y la tolerabilidad del tratamiento se consideraron de excelentes a buenas por el 83,3% de los propietarios. El tratamiento no causó efectos secundarios, solo en pocos casos, sialorrea autolimitada de corta duración (17).

DISCUSIÓN

Los médicos veterinarios nos vemos sometidos a grandes retos diagnósticos cuando se presenta un gato con prurito y lesiones dermatológicas asociadas, con las cuales no estamos muy familiarizados. Es así como se hace de vital importancia conocer cuáles son esas enfermedades. Según la información científica reportada acerca de la dermatitis por hipersensibilidad en gatos se pueden resaltar varios puntos a saber:

1. Las dermatitis por hipersensibilidad, las cuales incluyen dermatitis por hipersensibilidad a picaduras de pulgas, reacciones alimentarias adversas cutáneas, urticaria, angioedema y síndrome atópico felino (dermatitis atópica), son las más representativas dentro de estas enfermedades pruriginosas.
2. No podemos afirmar que los felinos sufran específicamente una dermatitis atópica ya que no hay estudios que informen con claridad el papel de la IgE en esta patología dérmica.
3. Los patrones de reacción clínica como excoりaciones de cabeza y cuello, alopecia simétrica autoinducida, dermatitis miliar y /o eosinofílica, pueden ser desencadenados por uno o más alérgenos que incluyen alérgenos ambientales, ingeridos en la dieta o los inyectados en la saliva de las pulgas. Estas manifestaciones clínicas no son patognomónicas para la dermatitis por hipersensibilidad, ni son propias de un alérgeno en particular. Es por esto que el diagnóstico se basa en la exclusión de otras enfermedades pruriginosas y las respuestas a la restricción dietética, al control de pulgas y/o al tratamiento inmunomodulador.
4. Es importante valorar la calidad de vida de los pacientes y de los propietarios, ya que esta se puede ver afectada por factores como el suministro de medicamentos a diario, la incomodidad del prurito permanente, las lesiones cutáneas y el mal olor, entre otras. Así mismo, la similitud de múltiples signos dermatológicos en diferentes tipos de dermatopatías hace aún más complicado el diagnóstico, pronóstico y tratamiento en estos casos.
5. La terapéutica actual se basa en el uso de corticoides y ciclosporina, sumado a la terapia para tratar las infecciones secundarias (baños medicados, antibióticos), nutracéuticos (vitaminas, minerales y ácidos grasos tópicos y sistémicos), y la inmunoterapia alérgeno específica basada en las pruebas intradérmicas.
6. Hoy por hoy se vienen desarrollando múltiples estudios con medicamentos como oclacitinib, maropitant y cannabinoides, entre otros, que podrían representar opciones terapéuticas adicionales en nuestros pacientes, con pocos efectos secundarios a largo plazo.

CONCLUSIONES

Para llegar al diagnóstico de las dermatitis por hipersensibilidad en felinos se deben seguir una serie de pasos que permitirán al médico veterinario determinar cual alergia está afectando al paciente. Estos incluyen: Identificar las lesiones, descartar ectoparásitos (pulgas y mosquitos) y alergias alimentarias, utilizar los criterios de Favrot, la escala visual del prurito (VAS por sus siglas en inglés), el Fe-DESI o el ScorFAD (severidad de las lesiones) y, si es pertinente, realizar las pruebas de alergia y evaluar la respuesta a la inmunoterapia alérgeno específica.

REFERENCIAS BIBLIOGRAFICAS

1. Seals SL, Kearney M, Del Piero F, et al. A study for characterization of IgE-mediated cutaneous immediate and late-phase reactions in non-allergic domestic cats. *Vet Immunol Immunopathol* 2014;159(1-2):41-9.
2. Marsella R, De Benedetto A. Atopic Dermatitis in Animals and People: An Update and Comparative Review. *Vet Sci*. 2017;4(4):37.
3. Diesel A. Cutaneous Hypersensitivity Dermatoses in the Feline Patient: A Review of Allergic Skin Disease in Cats. *Vet Sci*. 2017;4(4):25.
4. Reinero CR. Feline immunoglobulin E: historical perspective, diagnostics and clinical relevance. *Vet Immunol Immunopathol*. 2009;132(1):13-20.
5. Koch S. Updates on Feline Atopic Dermatitis (or should we say CATopy?) [Internet]. Available from: <https://healthdocbox.com/81002605-Allergies/Updates-on-feline-atopic-dermatitis-or-should-we-say-catopy.html>
6. Noli C, Foster AP, Rosenkrantz W, editors. *Veterinary allergy*. Chichester: John Wiley & Sons, Ltd; 2014. 448 p.
7. Ravens PA, Xu BJ, Vogelnest LJ. Feline atopic dermatitis: a retrospective study of 45 cases (2001-2012). *Vet Dermatol*. 2014;25(2):95-e28.
8. Favrot C, Steffan J, Seewald W, et al. Establishment of diagnostic criteria for feline non flea-induced hypersensitivity dermatitis: Diagnostic criteria for feline allergic dermatitis. *Vet Dermatol*. 2012; 23(1):45-e11.
9. Bajwa J. Atopic dermatitis in cats. *Can Vet J*. 2018; 59(3):311-3.
10. Olivry T, Mueller RS. Critically appraised topic on adverse food reactions of companion animals (3): prevalence of cutaneous adverse food reactions in dogs and cats. *BMC Vet Res*. 2016;13(1):51.
11. Olivry T, Mueller RS, Prélaud P. Critically appraised topic on adverse food reactions of companion animals (1): duration of elimination diets. *BMC Vet Res*. 2015;11:225.
12. Steffan J, Olivry T, Forster SL, et al. Responsiveness and validity of the SCORFAD, an extent and severity scale for feline hypersensitivity dermatitis: Validation of SCORFAD. *Vet Dermatol*. 2012; 23(5):410-e77.
13. Noli C, Cena T. Comparison of FEDESI and SCORFAD scoring systems for the evaluation of skin lesions in allergic cats. *Vet Dermatol*. 2015; 26(6):481-e113.
14. Nuttall T, Steen R, Cawood M, et al. Feline Dermatitis Extent and Severity Index: a pilot study. *Vet Dermatol*. 2004;15(Suppl. 1):36(Abstract).
15. Noli C, Matricoti I, Schievano C. A double-blinded, randomized, methylprednisolone-controlled study on the efficacy of oclacitinib in the management of pruritus in cats with nonflea nonfood-induced hypersensitivity dermatitis. *Vet Dermatol*. 2019;30(2):110-e30.
16. Ortalda C, Noli C, Colombo S, et al. Oclacitinib in feline nonflea-, nonfood-induced hypersensitivity dermatitis: results of a small prospective pilot study of client-owned cats. *Vet Dermatol*. 2015;26(4):235-e52.
17. Maina E, Fontaine J. Use of maropitant for the control of pruritus in non-flea, non-food-induced feline hypersensitivity dermatitis: an open-label uncontrolled pilot study. *J Feline Med Surg*. 2018; 21(10):967-972.

Revista de la
Sociedad Latinoamericana
de Dermatología Veterinaria 

JUNIO 2020 · Edición N° 1




Contacto

revistasldv@gmail.com

Página web

www.sldv.org

Redes sociales

 Sociedad Latinoamericana de Dermatología Veterinaria

 @sldvok